



CENTRO UNIVERSITÁRIO UNIFAMETRO

ODONTOLOGIA

MILENA PEREIRA QUEIROZ

EFICÁCIA DA TÉCNICA DE MICROABRASÃO EM DENTES ACOMETIDOS PELA
FLUOROSE

FORTALEZA

2020

MILENA PEREIRA QUEIROZ

EFICÁCIA DA TÉCNICA DE MICROABRASÃO EM DENTES ACOMETIDOS PELA
FLUOROSE

Artigo TCC apresentado ao curso de Bacharel
em Odontologia do Centro
Universitário Fametro– UNIFAMETRO –
como requisito para obtenção do grau de
bacharel, sob orientação da profª. Dra. Paula
Ventura da Silveira.

FORTALEZA

2020

MILENA PEREIRA QUEIROZ

EFICÁCIA DA TÉCNICA DE MICROABRASÃO EM DENTES ACOMETIDOS PELA
FLUOROSE

Artigo de TCC apresentada no dia 28 de Junho de 2020 como requisito para obtenção do grau de bacharel em Odontologia do Centro Universitário Fametro – UNIFAMETRO – tendo sido aprovado pela banca examinadora composta pelos professores abaixo:

BANCA EXAMINADORA

Prof^a. Dra. Paula Ventura da Silveira
Orientadora – Centro Universitário Fametro

PhD. Sonia Luque Peralta
Membro – Universidad Nacional del Callao

Prof. Dr. Italo Sarto Carvalho Rodrigues
Membro – Centro Universitário Fametro

A Deus soberano e criador de todas as coisas que me deu forças e iluminou o meu caminho durante toda esta jornada que fortaleceu e sustentou os meus pais para que pudéssemos chegar até aqui. Aos meus pais e meus irmãos por acreditarem em mim.

AGRADECIMENTOS

Primeiramente agradeço a Deus pois ele é criador de todas as coisas, me fortaleceu, sustentou, iluminou minha mente e meu caminho durante toda essa jornada, para ele nada é impossível. Agradeço ao meu pai Antônio Carlos Queiroz por acreditar em mim e pelo esforço e dedicação total ao seu trabalho para realização e investimento do meu sonho. A minha mãe Maria do Socorro Neves Pereira por ter contribuído com o processo para realização deste sonho com muita dedicação ao seu trabalho também. A minha irmã Bruna Neves Queiroz e meu Irmão Washington Bonfim Neves Filho por acreditarem em mim. Agradeço também a todos os professores, em especial a minha professora orientadora Dra. Paula Ventura da Silveira que teve paciência e foi tão importante para a realização desse trabalho. Agradeço também a professora Paula Ventura, Sonia Luque Peralta e Daniela Reis por sua paciência, confiança e ensinamento durante as supervisões das minhas atividades na clínica. Não menos importante agradeço aos meus amigos Antônia Gisneiane Temoteo, Maria das Graças, Karla Gleyciane Magalhães, Abner Vital, pelos incentivos, por acreditarem em mim. Andreza Estefanie e Carla Danielly Lima por ajudarem quando tinha dificuldade em alguma disciplina. Agradeço a todos pelos momentos de alegria, festas surpresa e brincadeiras, vocês foram muito importantes.

EFICÁCIA DA TÉCNICA DE MICROABRASÃO EM DENTES ACOMETIDOS PELA FLUOROSE

Milena Pereira Queiroz¹

Paula Ventura²

RESUMO

A fluorose dentária é uma alteração do esmalte adquirida pela alta ingestão do íon flúor em excesso na época da formação do desenvolvimento dos dentes. Existem várias abordagens de tratamentos desde os casos mais simples até os casos mais graves. O objetivo do presente trabalho e descrever um relato de caso clínico de tratamento de fluorose mediante a técnica de microabrasão como uma alternativa para a remoção de manchas ocasionadas pela fluorose. Paciente W.S.P, 19 anos de idade, sexo masculino, apresentava manchas brancas opacas nos elementos dentários 11,12,13,14,21,22,23 e 24, após anamnese e exame clínico, as manchas foram diagnosticadas grau leve de fluorose de acordo com a classificação de Dean, foi selecionado para o tratamento a técnica de microabrasão do esmalte associada ao clareamento, sendo realizada em três sessões. Para a técnica de microabrasão foi utilizado a pasta abrasiva Whiteness RM, iniciou-se realizando isolamento absoluto complementando com amarras cervicais, a técnica foi realizada com auxílio da taça de borracha acoplada em micromotor e baixa rotação, em seguida foi realizado polimento e aplicação tópica de flúor. Podemos concluir que a associação do clareamento junto com a microabrasão, apresentou resultados esteticamente satisfatórios, os mesmos que foram relatados pelo paciente. Esta técnica é minimamente invasiva e de fácil manuseio, possui outras indicações como remoções de manchas brancas hipocalcificadas, brancas resultantes de cáries inativas, brancas de cáries inativas pós-tratamento ortodôntico.

Palavras-chave: Fluorose. Microabrasão. Estética. Abordagens de Tratamento. Whiteness.

ABSTRACT

Dental fluorosis is an alteration of the enamel caused by the high intake of excess fluoride at the time of the formation of teeth development. There are several approaches to procedures from the simplest cases to the most serious cases. The objective of the present work is to describe a clinical case of fluorosis treatment using a microabrasion technique as an alternative for the removal of occasional stains caused by fluorosis. W.S.P patient, 19 years old, male, has opaque white spots on the dental elements 11,12,13,14,21,22,23 and 24, after anamnesis and clinical examination, as samples diagnosed in a mild degree of fluorosis according to a Dean classification, it was selected for treatment of enamel microabrasion technique associated with whitening, being performed in three sessions. For a microabrasion technique used with Whiteness RM abrasive masses, started by completely isolating with cervical lashings, a technique was performed with the aid of the rubber bowl attached to the micromotor and at low speed, then polishing and the classic application of fluoride was performed. We can conclude that the association of whitening together with microabrasion, shows aesthetically satisfactory results, the same as those reported by the patient. This technique is minimally invasive and easy to handle, has other indications such as removal of hypocalcified whit spots, white of inactive caries, white of inactive caries after orthodontic treatment.

Key Word: Fluorosis. Microabrasion. Aesthetics. Treatment Approaches. Whiteness RM.

¹ Graduanda do curso de Odontologia pelo Centro Universitário Fametro – UNIFAMETRO.

² Profª. Orientadora do curso de Odontologia do Centro Universitário Fametro – UNIFAMETRO

SUMÁRIO

INTRODUÇÃO	8
CASO CLÍNICO.....	9
RESULTADO E DISCUSSÃO	17
CONSIDERAÇÕES FINAIS	22
REFERÊNCIAS.....	23

INTRODUÇÃO

Na atualidade, a sociedade é permeada por vários discursos com relação à indústria da estética corporal. Nos últimos anos o desenvolvimento e a popularização de novas técnicas operatórias e materiais odontológicos abriram importante viés para a estetização da saúde em odontologia, ou seja, padrões estéticos passaram a ser considerados como definidores de condição de saúde bucal, tanto por parte dos profissionais quanto por parte dos pacientes (REZENDE; FAJARDO, 2016).

Diante disto possuir um sorriso perfeito em forma, cor e alinhamento dos dentes é considerado para a sociedade como padrão de beleza e isto proporciona ao indivíduo reflexos benéficos em sua autoestima, ou seja, melhorando assim diretamente em sua qualidade de vida, conseqüentemente isto retrata um grande desafio para os cirurgiões-dentistas que necessitam estar atento ao avanço de técnicas que solucionem alterações de cor e manchas dentais e, ao mesmo tempo, conservem a estrutura do elemento dental da melhor maneira possível (HERMES, 2013).

Existem diversos fatores intrínsecos e extrínsecos que contribuem para a alteração da cor do dente. As alterações extrínsecas estão relacionadas a ingestão de alimentos ricos em corantes, tabagismo, por acúmulo de placa bacteriana e utilização de alguns tipos de medicamentos. As alterações intrínsecas são resultados da incorporação de substâncias no interior dos tecidos dentais, podem ser causadas por trauma dentário, fluorose, desgaste fisiológico do esmalte, administração de tetraciclina, má formação dos tecidos dentários e desordens hematológicas (VIEIRA JUNIOR et al., 2015; MARSON; SENSI; ARAÚJO, 2007; ESTRADA; LÓPEZ, 2018; CATELAN et al., 2014).

Coelho *et al.* (2016). Afirmam que a saúde bucal tem grande impacto na qualidade de vida das pessoas, sendo assim, a utilização do flúor contribui neste impacto devido ao seu resultado comprovado no declínio da cárie dental na população mundial, este declínio influencia em melhorias na saúde bucal o que proporcionalmente contribui na qualidade de vida, entretanto, o flúor não possui somente efeitos benéficos ele possui também efeitos tóxicos. Segundo Oliveira *et al.* (2014), a ingestão prolongada de flúor no decorrer da formação do esmalte dentário ocasiona alterações macroscópicas em sua estrutura, ocasionando assim a fluorose dentária a qual é uma alteração intrínseca. A população ainda não está bem informada a respeito do uso correto do flúor, a maioria acredita que deglutir o dentifrício é bom para a criança e que o melhor é colocar muita quantidade de dentifrício na escova de dente. Os pais também não conhecem quais são as fontes de flúor e seus possíveis

efeitos adversos como a fluorose dentária, mas eles sabem dos efeitos benéficos do flúor. O maior risco de fluorose pela ingestão de flúor é ao longo dos três primeiros anos de vida.

A fluorose pode ser definida como uma alteração do esmalte dentário ocasionada pelo excesso do flúor no organismo na época de desenvolvimento dos dentes. A intensidade da manifestação varia conforme a quantidade de flúor a que o indivíduo foi exposto na época de formação do germe dentário, as alterações podem variar de finas linhas brancas até a abrangência de toda a superfície dental. Após a erupção dos dentes, essas regiões brancas calcárias podem pigmentar-se ou até mesmo fraturar-se, ocasionando assim com que o dente perca sua anatomia original. Diante disto é importante ressaltar que a presença da fluorose dentária afeta a aparência estética, levando assim o indivíduo ao constrangimento e dificuldade em sorrir. A harmonia da face e a aparência física do corpo, tem importante função social e psicológica na vida humana e em seus relacionamentos pessoais (VIEGAS et al., 2011).

Conforme a severidade da fluorese dentária de cada indivíduo é que se pode determinar o tratamento a ser escolhido. Como alternativa tem-se técnicas conservadoras como o clareamento e microabrasão para os casos mais simples e técnicas invasivas para os casos mais severos (VIEIRA JUNIOR, 2015; COELHO et al., 2016).

O objetivo do presente estudo é descrever um caso clínico de utilização da técnica de microabrasão no tratamento de manchas brancas fluoróticas.

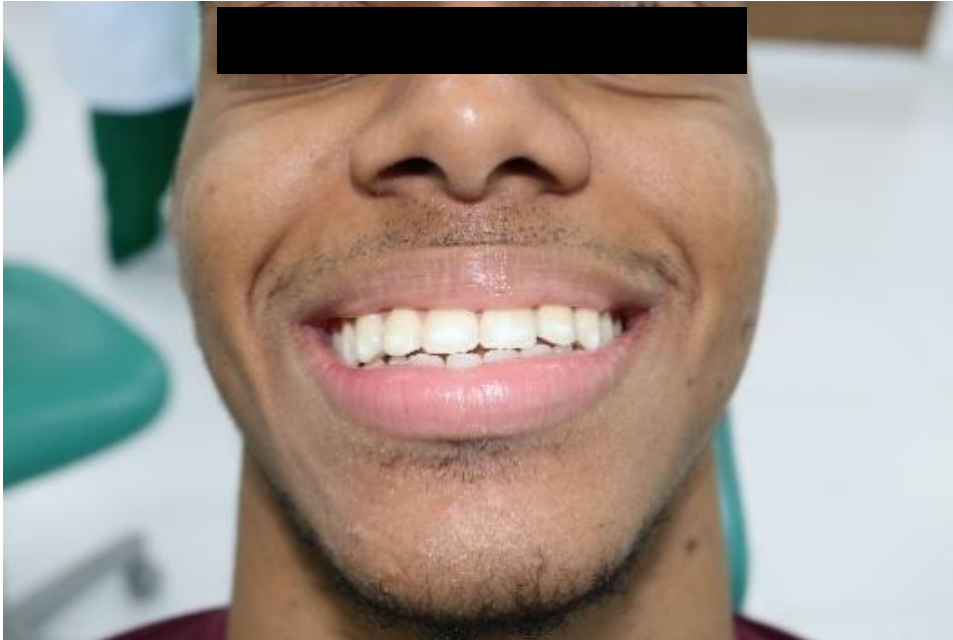CASO CLÍNICO

Paciente W.S.P, 19 anos, sexo masculino, estudante de odontologia, procurou a clínica de estética do curso de odontologia da Unifametro. A anamnese o paciente relatou “sentir-se incomodado e triste devido as manchas em seus dentes”. A queixa principal era manchas brancas nos dentes na região de pré-molar a pré-molar na arcada superior, as manchas que mais incomodavam o paciente estavam na face vestibulares dos incisivos centrais. Foi realizado o exame extrabucal aparentemente normal, ao exame intrabucal foi observado manchas esbranquiçadas nos dentes 11,12,13,14,21,22,23 e 24 correspondendo ao diagnóstico de fluorose dentária grau leve de acordo com a classificação de Dean (Figura 1). Como abordagem terapêutica optou-se pela microabrasão do esmalte dental associada ao clareamento de consultório.

Em todas as sessões foram utilizados os equipamentos de proteção individual, luvas de procedimentos, (Supermax®, Curitiba, Paraná, Brasil), gorro e máscara da marca comercial

Fava® (São Paulo-SP, Brasil) e óculos de proteção(SS Plus, Maringá, Paraná, Brasil) para o paciente também foi utilizado óculos de proteção (SS Plus®, Maringá, Paraná, Brasil).

Figura 1. Fonte: próprio autor. Aspecto inicial com manchas brancas opacas de pré-molar a pré-molar.



Após exame radiográfico, sessão fotográfica os procedimentos clínicos foram iniciados, primeiramente com a profilaxia, utilizando escova de Robson Reta (Microdont®, São Paulo-SP, Brasil), acoplado em micromotor e baixa rotação (KaVo®, Joinville, Santa Catarina, Brasil) e uso de pasta profilática (Maquira®, Maringá, Paraná, Brasil). Após a profilaxia realizou-se o isolamento absoluto do dente 14 ao 24 utilizando os grampos 208 e 209 (SS White Duflex®, Rio de Janeiro-RJ, Brasil), grampo 208 para o elemento dentário 14 e 209 para elemento 24, Arco de Yong Metal (Ortcentral®, Poá, São Paulo, Brasil) e lençol de borracha (Maideitex®, São José dos Campos, São Paulo, Brasil) o qual foi perfurado com Alicate Perfurador Ainsworth (Golgran®, São Paulo-SP, Brasil), logo depois o grampo foi inserido no lençol de borracha e levado a cavidade bucal com a Pinça Porta-Grampo Palmer (Golgran®, São Paulo-SP, Brasil), em seguida foi realizado amarras cervicais (Figura 2).

Para implementação da técnica de microabrasão do esmalte, utilizamos a pasta abrasiva Whiteness RM de marca comercial FGM® produtos odontológicos (Dentscare Ltda, Avenida Edgar Nelson Meister, 474, Joinville, Brasil), sendo está aplicada em contra ângulo em baixa rotação (KaVo®, Joinville, Santa Catarina, Brasil) com taça de Borracha (Microdont®, São Paulo-SP, Brasil), adotando o protocolo de friccionar 4 vezes por 10 segundos, realizando lavagem abundante e intervalo de 30 segundos em cada fricção (Figura 3). Após as 4 fricções repetimos o mesmo processo nos próximos elementos dentários em seguida realizou-se o

polimento do esmalte dentário com disco de feltro Diamond Flex e pasta de polimento Diamond Excel, ambos FGM® (Dentscare Ltda, Avenida Edgar Nelson Meister, 474, Joinville, Brasil) e aplicação tópica de flúor. Realizado conforme as instruções do fabricante. Resultado da técnica de microabrasão (Figura 4).

Figura 2. Fonte: próprio autor. Isolamento absoluto.

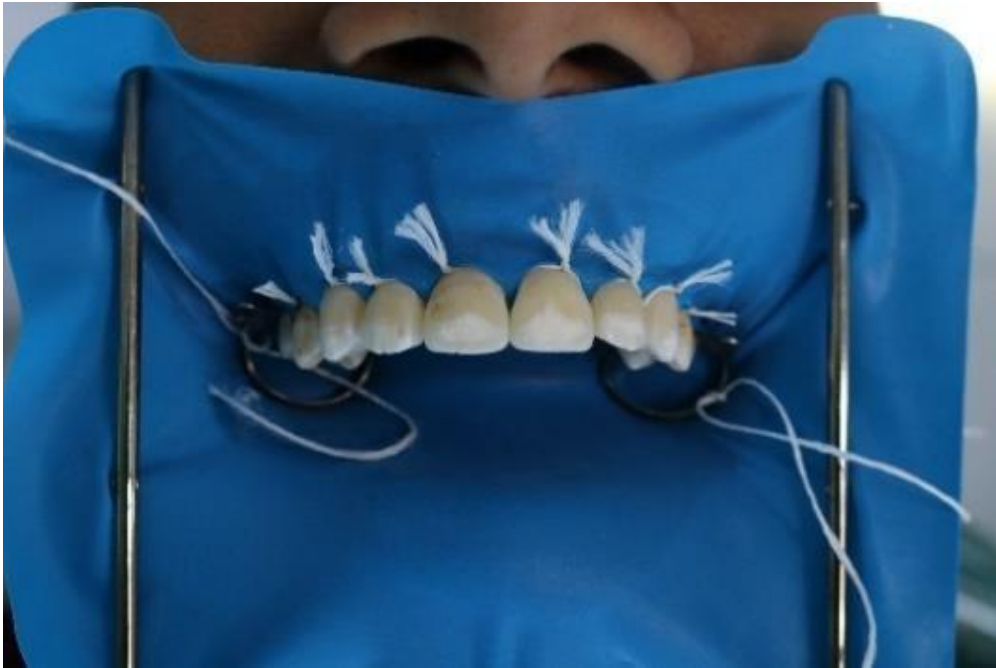

Figura 3. Fonte: próprio autor. Aplicação da pasta abrasiva Whiteness RM.

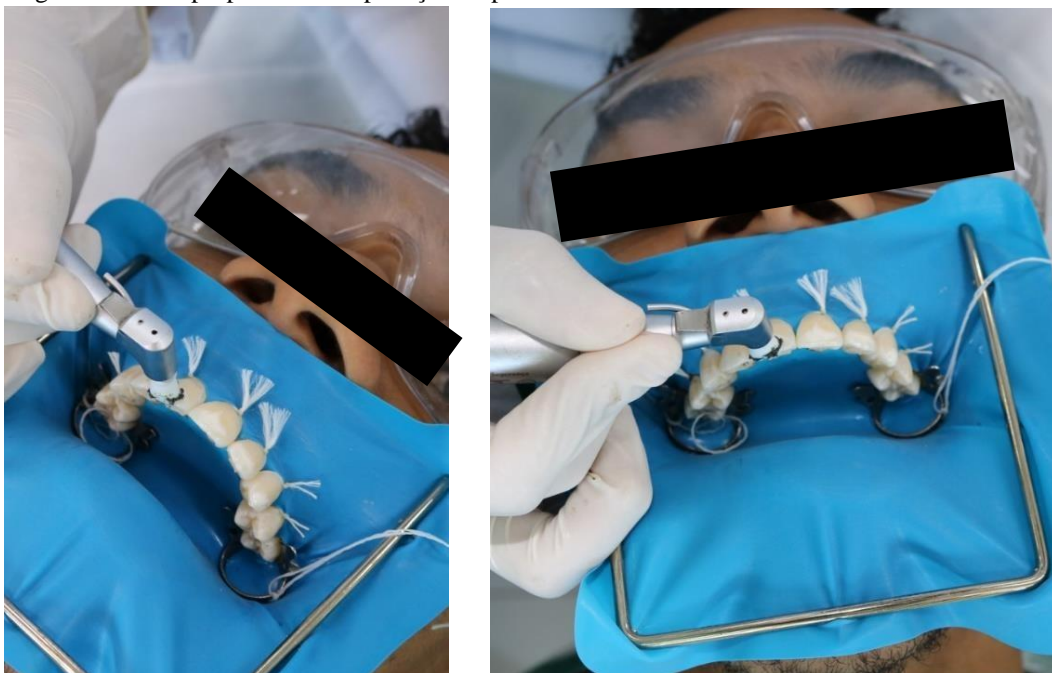
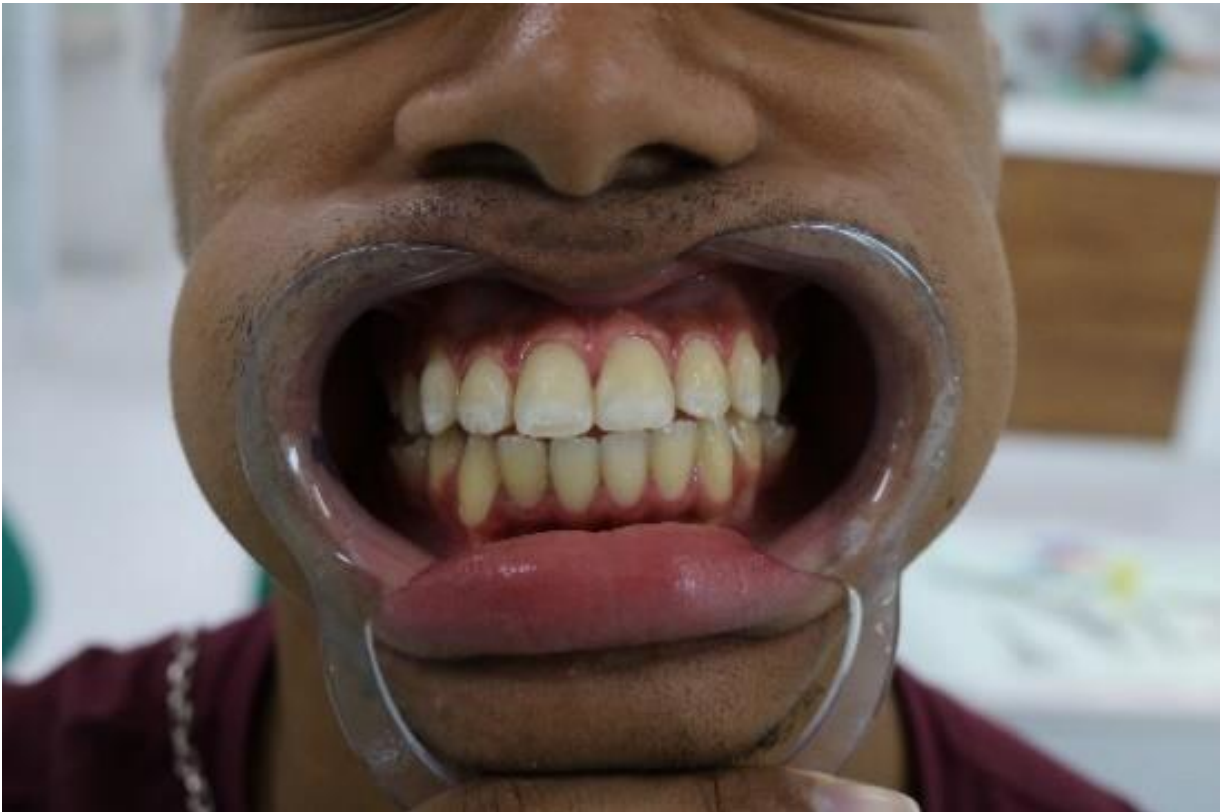
Figura 4. Fonte: próprio autor. Resultado da Microabrasão.



Oito dias após a microabrasão foi realizado a primeira sessão de clareamento de consultório, utilizando o gel clareador à base de Peróxido de Hidrogênio 35% (Whiteness HP Maxx – FGM®, Joinville, Santa Catarina, Brasil), antes de iniciar o clareamento foi realizado a profilaxia utilizando escova de Robson Reta (Microdont®, São Paulo-SP, Brasil), acoplado em micromotor e baixa rotação (KaVo®, Joinville, Santa Catarina, Brasil) e uso de pedra pomes de marca comercial Maquira® (Maringá, Paraná, Brasil), em seguida foi inserido o afastador labial de marca comercial Maquira® (Maringá, Paraná, Brasil) e logo depois uma dessensibilização com Densensibilize KF2% de marca comercial FGM® (Dentscare Ltda, Avenida Edgar Nelson Meister, 474, Joinville, Brasil), por 10 minutos, este procedimento foi realizado para reduzir as chances de ocorrer hipersensibilidade dental ao longo do processo, após os 10 minutos removeu-se com uma gaze e lavou abundantemente, logo depois realizou o isolamento relativo com Top Dam de marca comercial FGM® produtos odontológicos (Dentscare Ltda, Avenida Edgar Nelson Meister, 474, Joinville, Brasil), estando atento para cobrir uma camada de 3 a 5 mm de largura da gengival marginal e papilas, tendo 1 mm de espessura e 0,5 a 1 mm da superfície dental como recomenda o fabricante, em seguida foi observado de incisal para cervical para averiguar se havia tecido gengival descoberto, após a

verificação foi fotopolimerizado por 20 segundos com o fotopolimerizador (Dabi Atlante®, Ribeirão Preto, São Paulo, Brasil) para cada grupo de 3 dentes (Figura 5), utilizou-se a placa de mistura do kit e misturou a proporção de 3:1 sendo 15 gotas de peróxido com 5 gotas de espessante, com auxílio de um microbrash o gel foi aplicado sobre a superfície dental e permaneceu por 45 minutos (Figura 6), após os 45 minutos o gel foi sugado e lavado abundantemente (Figura 7), em seguida removeu-se o top dam com uma sonda explorada n°5 (Golgran®, São Paulo-SP, Brasil), realizou-se o polimento do esmalte dentário com disco de feltro Diamond Flex e pasta de polimento Diamond Excel, ambos FGM® (Dentscare Ltda, Avenida Edgar Nelson Meister, 474, Joinville, Brasil) e aplicação tópica de flúor. Foi necessário realizar uma segunda sessão de clareamento para se obter o resultado desejado, diante disto, a segunda sessão foi realizada seis dias após o primeiro clareamento, seguindo o protocolo descrito anteriormente (Figuras 8-11).

Figura 5. Fonte: próprio autor. Isolamento Relativo.

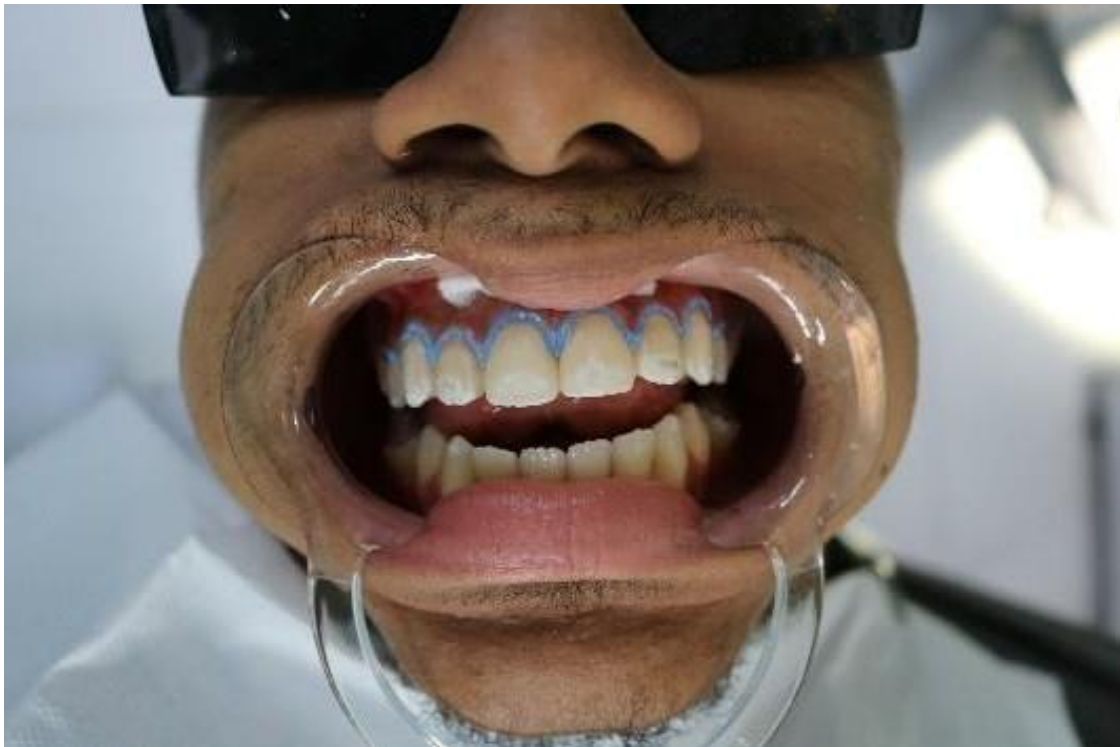

Figura 6. Fonte: próprio autor. Durante a ação do gel clareador por 45 minutos

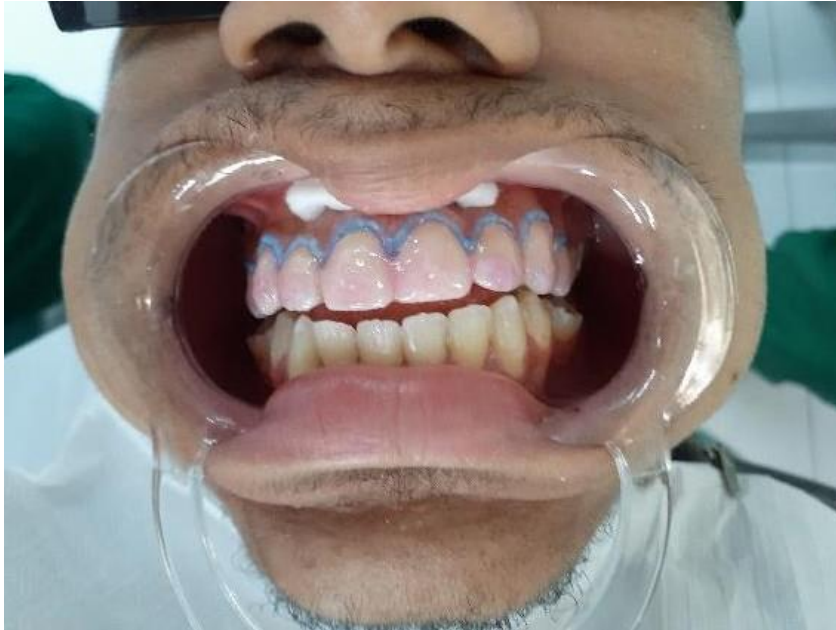

Figura 7. Fonte: próprio autor. Após a ação do gel clareador.

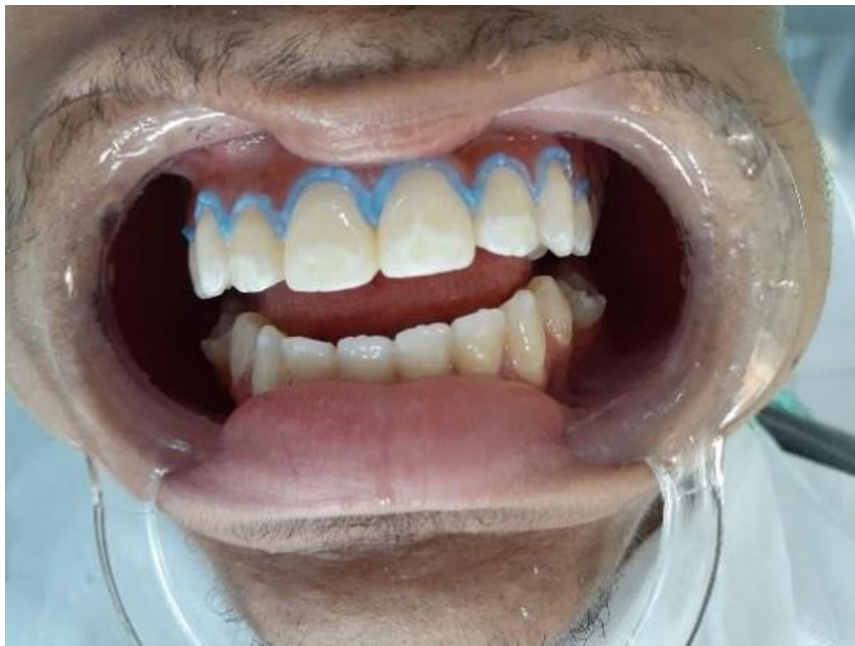

Figura 8. Fonte: próprio autor. Registro inicial 6 dias após a primeira sessão de clareamento.

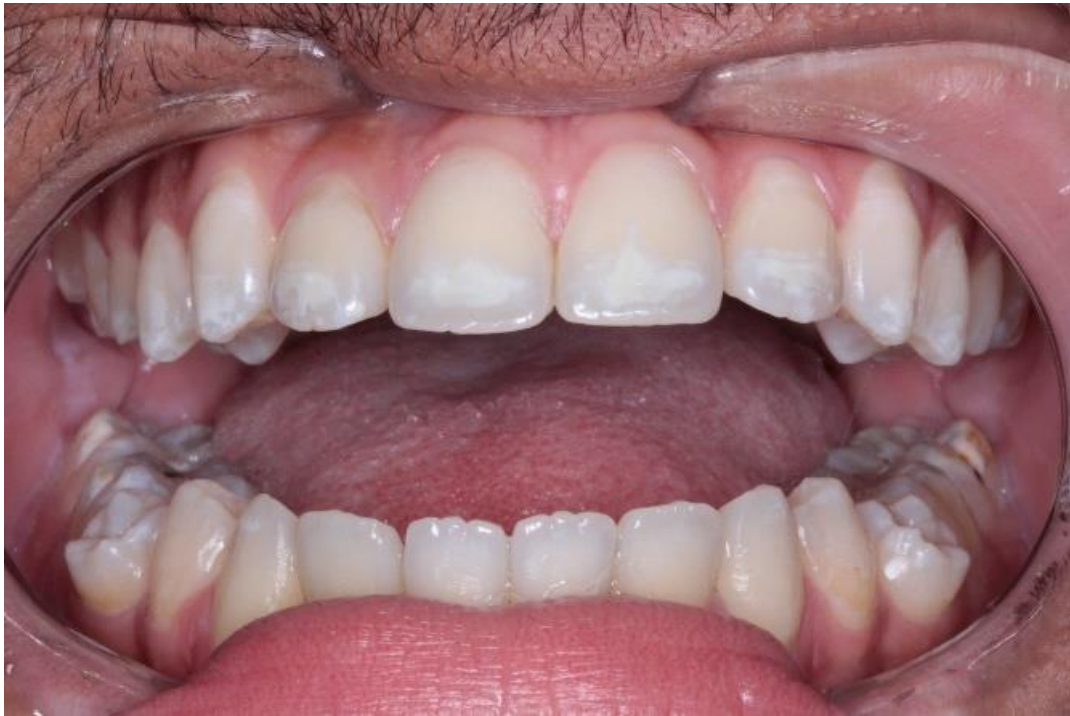

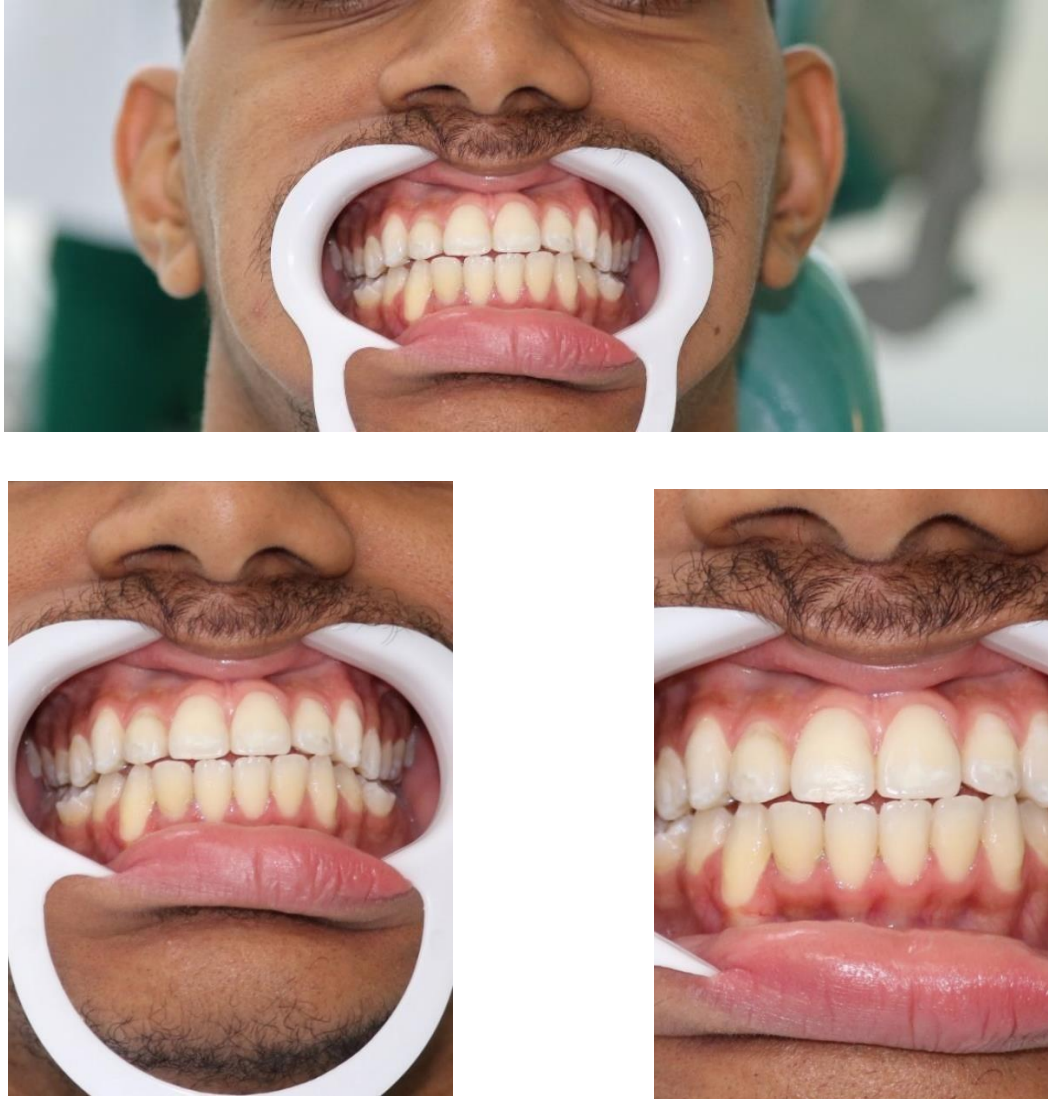
Figura 8. Fonte: próprio autor. Durante a ação do gel clareado

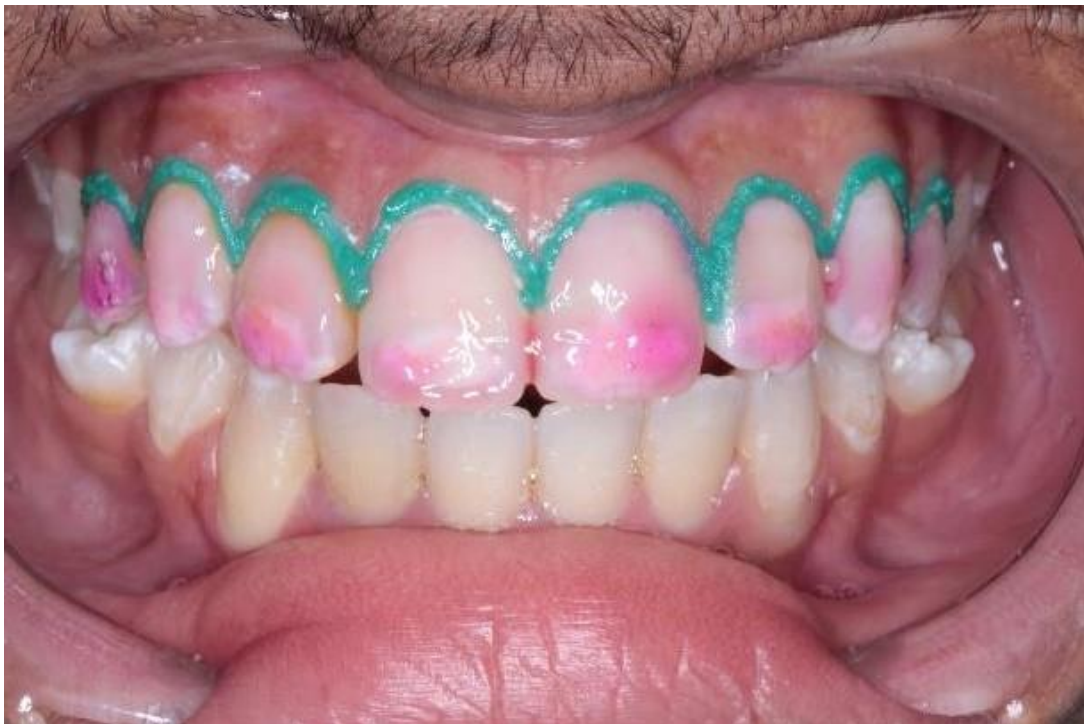

Figura 10. Fonte: próprio autor. Após a ação do gel clareador. Ocorreu um clareamento das papilas e na gengiva livre do zênite gengival nos dentes 12 e 13, com posterior recuperação no período de 5 dias após o procedimento. A foto do resultado final do clareamento associada a técnica de microabrasão foi registrada após 1 mês e 20 dias.

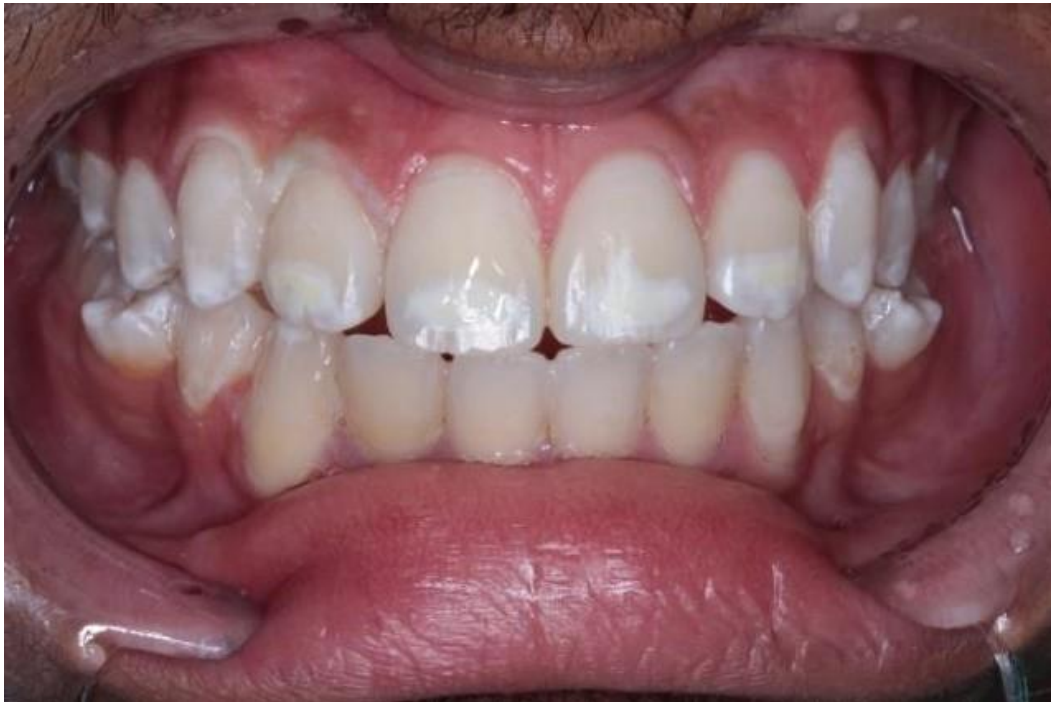

Figura 11. Fonte: próprio autor. Registro após 1 mês e 20 dias. Paciente mostrou-se satisfeito com o resultado.



RESULTADO E DISCUSSÃO

O flúor é o método mais eficaz e mais utilizado quando se trata da prevenção e do controle de cárie dentária. Vem sendo empregado desde 1970, estudos foram realizados e demonstram que a atuação do flúor é resultante de suas ações nos fluídos bucais agido topicamente na interface biofilme/saliva/esmalte, atuando assim no processo de des/remineralização. Devido a sua alta e fácil reatividade, forma sais de fluoreto com quase todos os metais. Os componentes sólidos mais comuns dos fluoretos são: o fluoreto de cálcio e a fluorapatita (BATISTA; VALENÇA, 2004).

No ambiente bucal pode se manter a presença do flúor através de bochechos fluoretados, aplicação tópica profissional, verniz fluoretado, os materiais liberadores de flúor e os dentifrícios fluoretados. Além dessas formas o flúor é encontrado em concentrações fisiológicas nos fluidos orais e sob duas formas no elemento dentário, fluorapatita (flúor permanentemente ligado) e fluoreto de cálcio (flúor permanentemente ligado) (BATISTA; VALENÇA, 2004).

O fluoreto contido nos dentifrícios pode agir precocemente interferindo no processo de desenvolvimento de cárie, impedindo sua iniciação ou a progressão, revertendo perdas minerais já ocorridas. Este é o método mais importante de distribuição do flúor, por dois motivos, o primeiro devido as propagandas pelos meios de comunicação e o segundo porque os cremes dentais contendo íons flúor oferecem uma frequência regular de exposição ao fluoreto (BATISTA; VALENÇA, 2004).

Batista, Valença (2004), relatam que a utilização do flúor contribui diretamente para o declínio da cárie como para o aumento na prevalência de fluorose dentária quando ingerido em excesso na época da formação dos dentes. Esta incidência pode ser justificada por dois fatores. Primeiro devido as crianças em idade pré-escolar não possuem total domínio sobre os músculos da deglutição, contribuindo assim para ingestão de 50% do dentifrício durante a escovação, segundo porque no produto é utilizado um composto para conferir um sabor mais agradável para assim favorecer a utilização do mesmo, porém, contribui para a ingestão do produto pela criança.

Nesta perspectiva é essencial que os pais ou responsáveis pelas crianças realizem a escovação ou a supervisionem, devem também adicionar a quantidade de pasta na escova da criança, de acordo com literatura deve ser 0,3 a 0,5g, é de sua responsabilidade também orientar a criança a não deglutir a pasta. Estes dentifrícios devem conter concentrações de 1.000 a 1.1000 ppm de flúor. Os pais devem ser orientados sobre o efeito positivo do flúor como também da ocorrência de fluorose pela ingestão em altas quantidades.(BATISTA; VALENÇA, 2004)

A fluorose é consequência da ingestão excessiva e crônica de íons flúor na época de desenvolvimento do germe dentário. Tem como característica o aumento de porosidade na superfície de esmalte, conferindo um aspecto de opaco. A gravidade da manifestação está relacionada a quantidade de flúor ingerida neste período (VIEGAS et al., 2011).

Diante deste fato a fluorose dentária é mais frequente na dentição permanente do que na decídua o que explica este fato é a ocorrência de maior espessura de esmalte dos dentes

permanentes, além do maior contato com o flúor durante a vida pós-uterina, sendo assim é relevante avaliar a influência dessas mudanças na percepção da aparência individual. O desagrado estético pode ser mais notório em graus mais graves da fluorose e é percebida em pacientes de todas as idades (OLIVEIRA et al., 2014). Diante disto a estética do sorriso é um fator de preocupação principalmente para os pacientes jovens, visto que estes estão em máxima atividade profissional e intensa interação social, nesta perspectiva a fluorose pode ser um ser um limitante biopsicossocial de jovens adultos, devido as suas características principalmente nos casos graves (VIEIRA JUNIOR, 2015).

Para classificar a fluorose existem três métodos, índices de Dean, thylstrup e Fejerskov (TF) e o índice de fluorose na superfície dental (tooth surface index of fluorosis, TSIF) segundo (MOYSÉS et al., 2002) eles possuem correlação estatística.

Nesta perspectiva, no relato de caso descrito foi selecionado o índice de Dean por ser também o mais utilizado e preconizado pela OMS, este classifica a fluorose em Normal {0}: esmalte superficial liso, brilhante; Questionável {1}: o esmalte apresenta leves alterações na translucidez do esmalte normal que podem variar desde pequenos traços esbranquiçados até manchas ocasionais; Muito leve {2}: áreas pequenas e opacas de cor branca, porosas, dispersas irregularmente sobre o dente, mas envolvendo menos de 25% da superfície dentaria vestibular; Leve {3}: a opacidade branca do esmalte é mais extensa do que para o muito leve, mas recobre menos de 50% da superfície dentaria; Moderado {4}: a superfície do esmalte dos dentes apresenta um desgaste acentuado e manchas marrons frequentemente alterando a anatomia do dente; e Severo {5}: superfície do esmalte muito afetada, e a hipoplasia do esmalte é tão acentuada que o formato geral do dente pode ser afetado. Existem áreas com fóssulas ou desgastes, e as manchas marrons estão espalhadas por toda parte; os dentes aparentemente apresentam uma aparência de corrosão (FRAZÃO et al., 2004)

Coelho et al. (2016) e Junior et al. (2015) relata em seu estudo que o tratamento é selecionado de acordo com a gravidade de cada paciente. Em casos muito leve, leve e moderado pode-se lançar mão de técnicas conservadoras (não invasivas), a qual envolve aplicação de produtos químicos que minimizem ou removam as manchas fluoróticas, por exemplo, o clareamento exógeno e a microabrasão, em pacientes que apresentam manifestação mais severa da fluorose tem-se como alternativa tratamentos invasivos, onde remove-se o esmalte fluorótico e confecciona-se restaurações estéticas em resina composta ou mesmo laboratoriais, como cerâmicas, metalocerâmicas e facetas laminadas.

A técnica de microabrasão do esmalte divulgada por Croll & Cavanaugh, foi descrita como um procedimento pelo qual uma pequena camada superficial do esmalte, que apresenta

alguma forma de alteração - cor, estrutura ou desmineralização -, é removida por meio da ação conjunta de um agente erosivo (ácido) e um agente abrasivo (pedrapomes ou carboneto de silício), expondo-se uma camada mais profunda de esmalte com características normais, ou seja, consiste na remoção do esmalte poroso até alcançar o esmalte normal.(HERMES, 2013)

Inicialmente a técnica foi desenvolvida com a utilização do ácido clorídrico a 18%, entretanto possuía diversas desvantagens como: alto poder erosivo para o esmalte, altamente cáustico para os tecidos moles, necessidade de ser manipulado em farmácia específica e pode causar queimaduras nos tecidos moles dos pacientes se extravasar através do isolamento absoluto. Com o passar do tempo foram surgindo variações quanto ao ácido empregado, suas diferentes concentrações, meios abrasivos e formas de aplicação, para conferir maior segurança na técnica várias pesquisas foram realizadas para selecionar um ácido em uma concentração ideal e um agente abrasivo com tamanho ideal das partículas, a partir disto foram desenvolvidos vários produtos comerciais e lançados no mercado, diante disto fica a critério do cirurgião-dentista a escolha de qual produto utilizar, vale ressaltar que independente da escolha os resultados são bastante semelhantes.(HERMES, 2013)

Existem no mercado alguns produtos que facilitam a microabrasão, lançadas pelas indústrias odontológicas, como o PREMA® (Premier Dental Products), o Opalustre® (Ultradent Products Inc) e o Whiteness RM (FGM Produtos Odontológicos) fabricado no Brasil, que agregam as partículas de abrasivo com o ácido em uma seringa. A técnica de microabrasão do esmalte vem sendo realizada com sucesso há 18 anos.(PRADO et al., 2014)

Prado et al. (2014). Relata que aplicação do ácido associado ao abrasivo remova de 10-30 µm de esmalte dental, como uma média de 250 µm a cada 10 aplicações o que poderá corresponder a até 60% da espessura do esmalte. Relata ainda que estudos histológicos demonstram que essa remoção é o suficiente para eliminar as manchas mais frequentes.

Para realizar a técnica é necessário realizar o isolamento absoluto para que tenha proteção dos tecidos periodontais, utilizar óculos de proteção para o paciente como para o cirurgião-dentista e o auxiliar, babador, lavagem adequada do ácido, durante a microabrasão deve-se visualizar o dente por incisal para observar a quantidade de esmalte removida, deve-se estar atento a quantidade removida nas faces vestibulares dos incisivos inferiores e na região cervical devido a espessura do esmalte possuir características mais finas podendo assim expor a dentina.(HERMES, 2013)

É importante ressaltar que antes do aparecimento da técnica da microabrasão do esmalte, as alterações de cores e estruturas em sua maioria eram tratadas pela confecção de preparo e restauração, utilizando um material adesivo estético, fugindo da odontologia moderna que busca por procedimentos que conservem o máximo da estrutura dental (HERMES, 2013).

Prado et al. (2014) e Queiroz et al., (2010). relatam em seu estudo que a microabrasão possui como indicação remoção para as manchas brancas hipocalcificadas, brancas resultantes de cáries inativas, brancas de cáries inativas pós-tratamento ortodôntico, cáries paralisadas (lesões crônicas superficiais) e outros defeitos estruturais do esmalte superficial, está contra indicada para remoção de manchas profundas ou manchas extensas como de tetraciclina ou defeitos como amelogênese imperfeita, a limitação desta técnica está associada a severidade pois quando maior a mancha pode haver um maior desgaste podendo assim resultar em uma superfície extremamente fina e côncava, levando a necessidade de ser realizado clareamento ou de uma restauração com resina composta.

Hermes (2013), Afirma que a técnica de microabrasão por ser classificada como uma técnica minimamente invasiva seu uso deve ser indicado para remoção de manchas no esmalte que estejam comprometendo a estética do sorriso do indivíduo e por não causar desconforto ao paciente e proporcionar simultaneamente a remoção e mascaramento de manchas intrínsecas do esmalte a técnica de microabrasão do esmalte é reconhecida como um método seguro, conservativo e não restaurador.

Muitos profissionais estão aderindo esta técnica devido aos seus benefícios como por exemplo resultados imediatos e permanentes, restabelecendo a estética com o mínimo de desgaste do esmalte, sem a necessidade de preparos cavitários e restaurações, tempo curto de tratamento, fácil execução, baixo custo, sem provocar danos à polpa e aos tecidos periodontais, e não apresentar recidiva após o tratamento, pode ser utilizada em combinação com outras técnicas como clareamento, remineralização e restaurações estéticas; Pode-se realizar o procedimento restaurador adesivo na mesma sessão, após novo condicionamento com ácido fosfórico, caso não tenha obtido sucesso na técnica (PRADO et al., 2014; SANT'ANNA et al., 2016). Diante dos fatos exposto foi selecionado técnica de microabrasão para o caso descrito.

É importante salientar que após a técnica de microabrasão os dentes podem apresentar como característica uma coloração mais amarelada, visto que o esmalte dental torna-se mais delgado e com isso transparecer a dentina, ou seja, a cor dentina antes mascarada pelas manchas torna-se mais evidente, neste caso os dentes podem ser clareados com o produtos a base de peróxido de carbamida ou com peróxido de hidrogênio, para obtenção dos resultados desejados,

essa técnica não pode ser realizada em superfícies dentais cariadas ou com exposição dentinária na região cervical e/ou incisal e deve ser realizada sob supervisão profissional ao longo de todo tratamento (SUNDFELD et al., 1995). Dessa forma optou-se pelo clareamento dental sendo empregado o gel clareador peróxido de hidrogênio 35%, visto também que a face vestibular dos incisivos centrais, no terço médio e no terço incisal apresentava uma superfície côncava, podendo assim quando realizado a microabrasão resultar em um maior desgaste levando a necessidade de ser realizado uma restauração com resina composta.

O resultado obtido foi esteticamente satisfatório tanto por parte do operador como por parte do paciente, por ser um tratamento conservador embora existisse umas pequenas manchas, mas que não incomodavam ao paciente.

CONSIDERAÇÕES FINAIS

Conclui-se que a técnica de microabrasão do esmalte associada ao clareamento, quando empregada corretamente é eficiente no tratamento de manchas brancas fluoróticas, proporcionando assim a recuperação do padrão de cor desejado pelo paciente, contribuindo na autoestima e influenciando proporcionalmente para melhoria da qualidade de vida do paciente.

REFERÊNCIAS

- REZENDE, M. C. R; FAJARDO, R. S. Abordagem estética na Odontologia. **ARCHIVES OF HEALTH INVESTIGATION**, v. 5, n. 1, 2016.
- BATISTA, M. D. E; VALENÇA, A. M. G. Dentifrícios Fluoretados E Sua utilização em crianças. **Arquivo Brasileiro de Odontologia**, v. 40, n. 2, 2004.
- CATELAN, A; PINI, N. I. P; HERNANDES, N. M. P; LIMA, D. A. N. L; AGUIAR, F. H. B. Técnicas minimamente invasivas para resolução estética de manchas dentais. **Arch Health Invest.** v. 3, n. 4, p. 1-8, 2014.
- COELHO, A. F. R; BARROSO, F. T; HELENO, G. L. G; SANTIAGO, M. O. Fluorose dentária: relato de caso com abordagem terapêutica. **Arquivo Brasileiro de Odontologia**, v. 12, n. 2, p. 7–12, 2016.
- OLIVEIRA, L. M. X; NOVAES-JUNIOR, J. B; BARREIROS, I. D; PAIVA, S. M; MARTINS, C. C. Tratamento de fluorose dentária moderada com a técnica de microabrasão de esmalte com ácido clorídrico 6% e carбето de silício: relato de caso clínico. **Arquivos em Odontologia**, v. 50, n. 3, p. 142–148, 2014.
- FRAZÃO, P; PEVERARI, A. C; FORNI, T. I. B; MOTA, A. G; COSTA, L. R. Fluorose dentária: comparação de dois estudos de prevalência. **Cadernos de saúde pública.** v. 20, n. 4, p. 1050–1058, 2004.
- HERMES, S. R. Microabrasão do esmalte dental para tratamento de fluorose. RGO. **Revista Gaúcha de Odontologia** (Online), v.61, p. 427-433, 2013.
- MARSON F. C; SENSI, L. G; ARAÚJO, F. D. O. Clareamento dental associado à microabrasão do esmalte para remoção de manchas brancas no esmalte. **Revista Dental Press Estét.** V. 4, n. 1, p. 89–96, 2007.
- MORADAS ESTRADA, M; ÁLVAREZ LOPÉZ, Á. Manchas dentales extrínsecas y sus posibles relaciones com los materiales blanqueantes. **Avances em Odontoestomatología**, v. 34, n. 2, p. 59-71, 2018.
- MOYSÉS, S. J; MOYSÉS, T. S; ALLEGRETTI, A. C. V; ARGENTA, M; WERNECK, R. Fluorose dental: Ficção epidemiológica? **Revista Panamericana de Salud Publica.** v. 12, n. 5, p. 339–346, 2002.
- PRADO, R. N. S; ZEIDAN, L. C; LOTUFO, M. A; RODRIGUES, J. A. Limites da microabrasão do esmalte dental – **relato de caso.** **Revista Saúde-UNG- SER**, v. 8, n. 1–2, p. 30–36, 2014.
- QUEIROZ, V. A. O; MARTINS G. C; ZANDER-GRANDE, C; GOMES, J. C; CAMPANHA, N. H; JORGE, J. H. Report of two microabrasion techniques of enamel to remove stains and discussion. **Revista de Odontologia da UNESP**, v. 39, n. 6, p. 369-372, 2010.
- SUNDFELD, R.H; CROLL, T.P; MAURO, S.J; KOMATSU, J; HOLLAND JUNIOR, C. Novas considerações clínicas sobre microabrasão do esmalte dental: efeitos da técnica e tempo de análise. **Revista Brasileira de Odontologia**, v. 52, n. 3, p. 30-36, 1995.
- SANT'ANNA, G. R; SILVA, I. M; LIMA, R. L; SOUZA-SORANI, W. C; LEITE, M. F; SAMIEI, M. Infiltrante resinoso vs microabrasão no manejo de lesão de mancha branca:

relato de caso. **Revista da associação paulista de cirurgiões dentista**, v. 70, n. 2, p. 187-197, 2016.

VIEGAS, C. M; SCARPELLI, A. C; NOVAES, JUNIOR, J. B; PAIVA, S. M; PORDEUS, I. A. Fluorose dentária: abordagens terapêuticas para recuperação estética. RGO. **Revista Gaúcha de Odontologia**, v. 59, n. 3, p. 497–501, 2011.

VIEIRA-JUNIORW. F; SUGII, M. M; THEOBALDO, J. D; PAULILLI, L. A. M. A; LOVADINO, J. R; AGUIAR, F. H. B; LIMA, D. A. N. L. Resolução estética de um caso de fluorose através de clareamento dental : relato de caso clínico. **Arch Health Invest**. v. 4, n. 5, 2015.