



**CENTRO UNIVERSITÁRIO FAMETRO
ODONTOLOGIA**

**ABNER DE MATOS VITAL
KARLA GLEYCIANNE BRAGA MAGALHÃES VITAL**

**O USO DE PINOS DE FIBRA DE VIDRO ANATÔMICOS EM REABILITAÇÕES DE
DENTES ANTERIORES: REVISÃO DE LITERATURA**

**FORTALEZA
2020**

ABNER DE MATOS VITAL
KARLA GLEYCIANNE BRAGA MAGALHÃES VITAL

O USO DE PINOS DE FIBRA DE VIDRO ANATÔMICOS EM REABILITAÇÕES DE
DENTES ANTERIORES: REVISÃO DE LITERATURA

Esta monografia apresentada no dia 29 de maio de 2020 como requisito para a obtenção do grau de bacharel em Odontologia do Centro universitário FAMETRO – tendo sido aprovado pela banca examinadora composta pelos professores abaixo:

BANCA EXAMINADORA

Dra. Paula Ventura Silveira
Orientadora – Faculdade Metropolitana da Grande Fortaleza

PhD. Sonia Luque Peralta
Membro – Universidad Nacional del Callao

M.^a Aline Dantas Diógenes Saldanha
Membro - Faculdade Metropolitana da Grande Fortaleza

V836u

Vital, Abner De Matos.

O uso de pinos de fibra de vidro anatômicos em reabilitações de dentes anteriores: revisão de literatura. / Abner De Matos Vital; Karla Gleycianne Braga Magalhães Vital. – Fortaleza, 2020. 56f.; 30cm.

Monografia – Curso de Odontologia do Centro Universitário Fametro - Unifametro, Fortaleza 2020.

Orientação: Prof. Dra. Paula Ventura da Silveira.

1. Endodontia. 2. Retentores intra-radiculares. 3. Pinos de fibra de vidro anatômicos. I. Título.

CDD 617.6

À nossa família, pelo incentivo e aos nossos filhos
pela compreensão nas horas de ausência.

.

AGRADECIMENTOS

Eu, Karla Gleycianne Braga Magalhães Vital, agradeço primeiramente a Deus pelo dom da vida, pela ajuda e proteção e por ter me proporcionado chegar até aqui.

A minha família especialmente meus pais Pedro Braga de Araújo e Luiza Maria de Araújo e por toda a dedicação e paciência contribuindo diretamente para que eu pudesse ter um caminho mais fácil e prazeroso durante esses anos e que não mediram esforços para que esse sonho se tornasse realidade.

Aos meus filhos Alysson Kevin, Kaio Aleksander e Anthony Kalil por entenderem os momentos de ausência e pelo apoio, vocês foram a minha maior força nessa caminhada.

Aos meus irmãos e cunhadas pela motivação e incentivo para não desistir mesmo quando parecia que tudo não daria certo, obrigada pelas palavras certas.

Aos meus sogros Antônio Vital e Luiza Pereira pelo incentivo e apoio.

Aos meus amigos de faculdade, em especial ao meu esposo Abner Vital que foi minha dupla na clínica e as minhas amigas Gisneiane Temoteo, Milena Queiroz, Carla Danielly, Andreza Stefanie e Maria das Graças que tornaram essa caminhada mais leve e prazerosa me ajudando sempre que precisei.

Agradeço aos professores que sempre estiveram dispostos a ajudar e contribuir para um melhor aprendizado em especial as minhas orientadoras Dra. Sônia Luque Peralta e Dra. Paula Ventura Silveira pela constante ajuda e orientação nesse trabalho e contribuição fundamental na minha formação.

Aos pacientes por depositarem confiança em nosso aprendizado e em retribuição nos devolver um sorriso de satisfação.

E, por fim, agradeço a todos que acreditaram em mim e contribuíram na construção deste trabalho de forma direta ou indireta.

Eu, Abner de Matos Vital, agradeço primeiramente a Deus por tudo na minha vida, pela ajuda e proteção e por ter guiado meus caminhos até aqui.

A minha família especialmente meus pais Antônio Rodrigues Vital e Luiza Pereira de Matos Vital por todo o sacrifício e esforço para proporcionar sempre o melhor, abdicando muitas vezes de algo para que eu pudesse construir da melhor forma possível meu futuro profissional.

A minha sogra Luiza Maria que sempre quis o meu melhor estando sempre do meu lado e desejando sempre meu sucesso.

As minhas irmãs Lo-Ruama Vital e Rizia Lo-Ranny Vital por sempre desejarem meu sucesso.

Aos meus filhos Alysson Kevin, Kaio Aleksander e Anthony Kalil por compreenderem minha caminhada.

Aos meus amigos de faculdade, em especial a minha esposa Karla Magalhães que foi minha dupla na clínica e que junto a eles esse caminho foi mais fácil e prazeroso.

Agradeço aos professores que me passaram sempre o melhor conhecimento e contribuíram para um melhor aprendizado tirando sempre minhas dúvidas e ampliando meu conhecimento, em especial as minhas orientadoras Dra. Sônia Luque Peralta e Dra. Paula Ventura Silveira pela constante ajuda e orientação não só na formação desse trabalho mais também na minha formação profissional.

Aos pacientes pela confiança em nosso aprendizado e em retribuição sempre trazem felicidade e satisfação pelos serviços oferecidos a eles.

E, por fim, agradeço a todos que acreditaram em mim e contribuíram na construção desse trabalho e da minha vida profissional.

O único homem que está isento de erros, é
aquele que não arrisca acertar!

Albert Einstein

RESUMO

Dentes tratados endodonticamente modificam a estrutura dental de diversas formas, muitas delas apresentando grande destruição coronária sendo eminente a necessidade da utilização de retentores intra-radulares por possuir boas propriedades mecânicas e estéticas. Porém, eles podem não se adaptar bem em dentes anteriores com canais amplos prejudicando sua retenção no canal radicular. Uma alternativa para essa desvantagem é a utilização da técnica de pino de fibra de vidro anatômico reembasado com resina composta para melhorar a adaptação as paredes do canal diminuindo a linha de cimentação e dando maior adaptação ao canal radicular. O objetivo desse trabalho foi discorrer sobre a utilização de pinos de fibra de vidro anatômicos, suas vantagens e desvantagens, indicações e contraindicações e suas técnicas de confecção e cimentação. O presente estudo se trata de uma revisão de literatura e para sua elaboração foi realizada uma busca nas bases de dados da Biblioteca Eletrônica Científica Online – SCIELO, Literatura Latino Americana e do Caribe em Ciências da saúde - LILACS e na Biblioteca Virtual em Saúde – BIREME na busca por artigos publicados dentre os anos 2000 à 2020, utilizando como descritores: pinos de fibra de vidro, pinos de fibra de vidro anatômicos e retentores intra-radulares, ambos em língua portuguesa e inglesa. Com essa estratégia de busca foram encontrados 300 artigos na literatura, e através dos critérios de inclusão e exclusão, 87 artigos selecionados para fundamentação do estudo. Podemos concluir que esta técnica tem sido utilizada por diversos autores e tem se mostrado eficiente e promissora, pois possuem boas propriedades mecânicas, estéticas, com melhor adaptação, diminuição da linha de cimentação e longevidade e é de grande importância que estudos laboratoriais in vitro e clínicos sejam realizados sobre o assunto para fundamentar os cirurgiões-dentistas na execução das técnicas para que cada vez mais os tratamentos sejam previsíveis e satisfatórios.

Palavras-chave: Retentores intra-radulares. Pinos de fibra de vidro anatômicos. Pinos de fibra de vidro.

ABSTRACT

Endodontically treated teeth modify the dental structure in several ways, many of which have great coronary destruction, and the need for the use of intra-root retainers is imminent because it has good mechanical and aesthetic properties. However, they may not adapt well to anterior teeth with wide canals, impairing their retention in the root canal. An alternative to this disadvantage is the use of the anatomical fiberglass pin technique refilled with composite resin to improve the adaptation to the canal walls, reducing the cementation line and giving greater adaptation to the root canal. The objective of this work was to discuss the use of anatomical fiberglass pins, their advantages and disadvantages, indications and contraindications and their confection and cementation techniques. The present study is a literature review and for its elaboration, a search was carried out in the databases of the Online Electronic Scientific Library - SCIELO, Latin American and Caribbean Literature in Health Sciences - LILACS and in the Virtual Health Library - BIREME in the search for articles published between 2000 and 2020, using as descriptors: fiberglass pins, anatomical fiberglass pins and intra-root retainers, both in Portuguese and English. With this search strategy, 300 articles were found in the literature, and through the inclusion and exclusion criteria, 87 articles selected to support the study. We can conclude that this technique has been used by several authors and has been shown to be efficient and promising, as they have good mechanical and aesthetic properties, with better adaptation, decreased cementation line and longevity and it is of great importance that in vitro laboratory and clinical studies are carried out on the subject to support dental surgeons in the execution of techniques so that more and more treatments are predictable and satisfactory.

Keywords: Intra-root retainers. Anatomical fiberglass pins. Fiberglass pin.

LISTA DE ILUSTRAÇÕES

Figura 1 - Deficiência de adaptação dos pinos pré-fabricados de fibra de vidro frente às diferentes características anatômicas dos condutos radiculares.....	28
Figura 2 - Imagem em microscopia eletrônica de um pino de fibra de vidro, mostrando a ampla linha de cimentação, presença de bolhas no cimento e falha na linha de cimentação, devido à contração do cimento no interior do conduto radicular.	29
Figura 3 - Prova dos pinos de resina acrílica usados na etapa de moldagem.....	30
Figura 4 - Aspecto do molde inicial.....	31
Figura 5 - Duplicação do molde para confecção dos pinos anatômicos pela técnica semidireta.....	31
Figura 6 - Inserção incremental da resina composta e adaptação de um dos pinos de fibra de vidro sobre a resina composta e fotopolimerização.....	31
Figura 7 - Pinos anatômicos concluídos e fotopolimerização do cimento resinoso com os pinos anatômicos em posição.....	32
Figura 8 - Condicionamento do pino de fibra de vidro com ácido fosfórico 37% e aplicação do silano.....	35
Figura 9 - Reembasamento do pino de fibra de vidro com resina composta pela técnica direta.....	35
Figura 10 - Cimentação do pino de fibra de vidro anatômico.....	36
Figura 11 - Fluxograma.....	40

LISTA DE TABELAS

Tabela 1 - Apresentação dos artigos contemplando as pesquisas e relatos de casos clínicos realizadas, sob ordem cronológica de publicação, seus respectivos tipos de artigos, títulos, revista e ano de publicação e resultados de cada estudo.....41

SUMÁRIO

1	INTRODUÇÃO	13
2	REVISÃO DE LITERATURA.....	15
2.1.	Pinos intra-radulares	15
2.2.	Classificação	18
2.2.1.	Quanto ao módulo de elasticidade	18
2.2.2.	Quanto à técnica de uso clínico	18
2.2.3.	Quanto ao módulo de confecção ou comercialização	19
2.2.4.	Classificados quanto à forma.....	19
2.2.5.	Quanto à composição.....	20
2.3.	Características ideais de um pino intracanal	20
2.4.	Indicações.....	21
2.5.	Contraindicações	24
2.6.	Vantagens	25
2.7.	Desvantagens	27
2.8.	Pinos de fibra de vidro anatômicos.....	29
2.9.	Confecção do pino anatômico	30
3	METODOLOGIA.....	40
4	RESULTADOS E DISCUSSÃO	41
5	CONSIDERAÇÕES FINAIS	51
	REFERÊNCIAS.....	52

1 INTRODUÇÃO

Os avanços das técnicas odontológicas proporcionaram tratamentos endodônticos cada vez mais promissores, contribuindo para o aumento da longevidade dos dentes despolpado (SUMMITT *et al.*, 2001). Logo, há a necessidade de buscar uma técnica restauradora que seja igualmente benéfica no intuito de restabelecer tanto a estética quanto a função desses elementos dentais, de forma a permitir uma vida longa aos mesmos (CONCEIÇÃO, 2005). Assim, a busca por soluções satisfatórias em relação a retenção de materiais restauradores em dentes tratados endodonticamente e com grande perda dentária, vem evoluindo (CLAVIJO *et al.*, 2006).

Nessa busca por soluções os retentores radiculares são uma alternativa sendo que o pino fundido tradicional fornece uma melhor adaptação aos canais excessivamente alargados e na maioria das vezes requer remoção mínima da estrutura dentária. Além disso, adaptam-se aos canais cônicos e com formato irregular. Porém, o pino é fundido numa liga com módulo de elasticidade que pode ser 10 vezes maior que o da dentina, 18,6 GPa, e esta incompatibilidade com a transmissão de forças oclusais pode levar a fratura radicular (TERRY; GELLER, 2014).

Em contrapartida os pinos pré-fabricados disponibilizam uma alternativa clínica aos dentes desvitalizados, proporcionando benefícios à perda da estrutura dental. Além disso, diminui o número de consultas ao cirurgião dentista, com resultados satisfatórios (PEREIRA, 2011). Com isso eles proporcionam uma vida longa as restaurações e uma aparência mais similar ao dente natural (CLAVIJO, 2014).

Segundo Pedreira e Koren (2013) os pinos de fibra de vidro têm a capacidade de causar um efeito real de biomimetização do tecido dental de forma que a força oclusal se espalhe ao longo da raiz, proporcionando alívio do estresse mastigatório. O fato de o módulo de elasticidade do pino ser semelhante ao do tecido dentário favorece a proteção contra possíveis quebras geradas pelas cargas mastigatórias (SILVA *et al.*, 2013; FERNANDES JUNIOR E BECK, 2016).

Além de possuir comportamento biomecânico uniforme o que proporciona uma melhor expectativa quanto à longevidade do dente e da restauração, os pinos de

fibra de vidro apresentam natureza química compatível com os sistemas adesivos e cimentos resinosos além de facilidade de remoção quando comparados aos pinos metálicos (WEBBER *et al.*, 2014; SANTOS *et al.* 2016).

Por apresentar compatibilidade química deve ser utilizado cimento resinoso associado a um sistema adesivo para a cimentação destes pinos, pois não há retenção mecânica neste tipo de pino direto (CONCEIÇÃO, 2007). O uso de pinos pré-fabricados e feitos sob medidas com compósito simplificou o procedimento restaurador, todas as etapas podem ser concluídas no consultório. (LIMA *et al.*, 2009).

Diante disso a técnica anatômica é uma ótima opção para contribuir e ajudar a melhorar a retenção do pino, ela consiste na moldagem do canal radicular com resina composta unida ao pino de fibra de vidro. A utilização do pino anatômico em canais amplos irá agir diminuindo a linha de cimentação, a fim de reduzir as forças de contração de polimerização, permitir uma boa adaptação no canal radicular e colaborar para uma maior resistência ao deslocamento do pino (GUIOTTI *et al.*, 2014).

O objetivo desse trabalho é realizar uma revisão de literatura referente ao uso de pinos de fibra de vidro anatômicos, descrevendo as indicações, contraindicações, vantagens, desvantagens e suas técnicas de confecção.

2 REVISÃO DE LITERATURA

2.1. Pinos intra-radulares

Um dente tratado endodonticamente merece um cuidado especial na restauração, o dente despolpado é mais frágil devido à modificação na sua arquitetura e morfologia em função da perda de estrutura dental por cáries, fraturas, preparação cavitária, além do acesso e instrumentação do canal radicular (SEDGLEY, MESSER, 1992).

Nesses dentes com tratamento de canal realizado, necessitando ou não de algum tipo de retentor intra-radicular para que aumente a retenção do material restaurador, principalmente em dentes que possuem pouco remanescente dental, a restauração pode ser feita de forma direta ou indireta (BARATIERI, 2001; BARATIERI, 2010).

A evolução desse tratamento levou a percepção de que, além de devolver a função estética, a Odontologia Restauradora também precisa se preocupar com a proteção do remanescente contra fraturas, devendo ser planejada, pois o dente submetido a endodontia está sujeito a perda considerável da dentina intracoronária e intra-radicular, além de outras perdas está mais suscetível também ao comprometimento das estruturas dentais de reforço, como as cristas marginais, pontes de esmalte e teto da câmara pulpar, além de perder uma quantidade significativa de dentina intracoronária e intra-radicular. (MENDONÇA *et al.*, 2017).

Por volta do ano 1746 teve início a reconstrução da parte coronária de um dente tratado endodonticamente com Pierre Fauchard, que propôs a inserção de pinos de madeira no interior dos canais radiculares de dentes que precisavam de apoio para a retenção de coroa. Desde então, diferente material tem sido proposto para reforço e retenção da restauração (JHA & JHA 2012). Um outro artefato que obteve grande sucesso foi a coroa de Richmond (1880), sendo um tubo rosqueado no canal que permitia a colocação de uma coroa por meio de um dispositivo de parafuso. Burgorem foi o primeiro autor a abordar a retenção de pinos, tendo publicado seu trabalho em 1917 (BARATIERI, 2001).

Apesar dessas variedades de materiais propostos ao longo dos anos, não há dúvida de que a técnica mais popular de construção de núcleos para dentes despolpados tem sido os núcleos metálicos fundidos. Bex et al. (1992) consideram que essa técnica preenche melhor os objetivos a que se destinam, pois, estes núcleos são muito resistentes, versáteis e permitem uma melhor adaptação ao canal radicular. Contudo, esta forma de reconstrução apresenta algumas desvantagens, como a necessidade de maior número de sessões clínicas, envolvimento de procedimentos laboratoriais, custo mais elevado e remoção de maior quantidade de estrutura dental, muitas vezes sadia, para que não se induza uma grande tensão na entrada do canal radicular (ASSIF, GORFI I, 1994).

Para Torbjörner et al. (1995) os núcleos metálicos fundidos consomem maior tempo de preparo e necessitam de maiores ajustes para o seu adequado assentamento. Sendo assim os núcleos metálicos fundidos eram a única opção para restauração de dentes desvitalizados até pouco tempo, contudo apresentam limitações na sua indicação, dentre as quais se incluem o fator estético, onde a luz incidente é completamente bloqueada pelo pino metálico e a tensão gerada na estrutura dentária, devido ao seu alto módulo de elasticidade, cerca de 10 vezes maior que o da dentina natural, que é 18,6 GPa, podem ocasionar fraturas radiculares (CLAVIJO *et al.*, 2006; CLAVIJO, 2014).

Por essas inúmeras desvantagens relacionadas aos núcleos metálicos fundidos, impulsionaram pesquisadores e o mercado odontológico a buscar novas alternativas para retentores intra-radulares levando à introdução de sistemas de pino de fibras de carbono, vidro, polietileno e quartzo. Uma das mais importantes características desses sistemas consiste em seu menor módulo de elasticidade, levando-os a se comportar de forma semelhante à dentina e mostrar padrões de estresse similares aos impactos externos (NAUMANN *et al.*, 2007).

A introdução de pinos de fibra trouxe pela primeira vez uma revolução no campo da odontologia, fornecendo um substituto confiável para o pino metálico, seja este fundido ou pré-fabricado (LASSILA et al., 2004; SOARES et al., 2008). O histórico dos pinos de fibra nos guia para 1989, quando começaram a ser fabricados os pinos de fibras de carbono, utilizados inicialmente na França. No entanto, a primeira evidência de um artigo publicado sobre os pinos de fibra odontológicos foi em 1990, por Duret et al. (1990). Os primeiros pinos de fibra consistiam de fibras de

carbono/grafite, que possuem propriedades mecânicas favoráveis, tais como elevada rigidez, resistência à tração e condutividade elétrica e menor toxicidade, entretanto apresentavam alguns inconvenientes, principalmente em relação à estética, uma vez que se apresentavam radiolúcidos e a sua cor por transparência era dificilmente mascarada sob peças cerâmicas ou compósitos, o que limitava o seu uso especialmente em casos de dentes anteriores (BATEMAN *et al.*, 2003).

Na década de 80, pinos de zircônia foram desenvolvidos em resposta a necessidade de um pino com propriedades ópticas compatíveis à coroa cerâmica. Além da estética favorável, os pinos de zircônia têm mostrado alta resistência a flexão e a fratura (AKKAYAN, 2004).

Atualmente, os pinos não metálicos pré-fabricados em fibra de vidro têm sido cada vez mais utilizados por oferecerem vantagens como não possuir etapa laboratorial, conseqüentemente reduzindo gastos, tornando possível a aplicação em única sessão clínica o que reduz o tempo de tratamento, ser mais estético devido a sua cor e ter boa elasticidade (LEMOS *et al.*, 2016). Estes pinos possuem forma cônica, de acordo com a configuração do canal radicular permitindo preservação da região apical (BALBOSH e KERN, 2006).

Eraslan *et al.* (2009), concluíram em estudo que a utilização de pinos de fibra são os que melhor preservam a integridade da raiz, com baixos valores de estresse a estrutura dentinária. Ao longo dos anos, pinos de fibra foram ganhando popularidade devido aos benefícios que apresentam, principalmente ligado a facilidade de manipulação, propriedades mecânicas e estéticas favoráveis, bem como facilidade na remoção, tornando o desempenho clínico mais prático e previsível. Os pinos de fibra pré-fabricados têm ganhado mais espaço na odontologia atual, fato que pode ser atribuído a alta demanda estética aliada a um menor tempo de tratamento e módulo de elasticidade semelhante a dentina (FIGUEIREDO *et al.*, 2015).

2.2. Classificação

Para que a escolha do retentor intracanal seja feita da forma mais acertada, é relevante respeitar a estrutura dental remanescente, a posição, anatomia intraradicular, entre outros fatores (OLIVEIRA *et al.*, 2018).

Os pinos intra-radulares podem ser classificados do ponto de vista didático de acordo com os seguintes critérios. (BARATIERI, 2001)

2.2.1. Quanto ao módulo de elasticidade

a) Rígidos: são aqueles que apresentam alto módulo de elasticidade, tais como os metálicos ou cerâmicos.

b) Flexíveis: são aqueles que apresentam módulo de elasticidade mais próximo ao do dente. Alguns exemplos são os de fibra de vidro e fibra de carbono.

2.2.2. Quanto à técnica de uso clínico

a) Indiretos: são confeccionados em duas sessões clínicas interpostas por uma etapa laboratorial. Podem ser metálicos, cerâmicos ou de fibra de vidro e também podem ser denominados de anatômicos por que reproduzem melhor a morfologia interna do canal radicular.

b) Semidiretos: são confeccionados em fibra de vidro e em apenas uma sessão clínica, mas demandam uma modelagem do canal radicular com o próprio pino pré-fabricado acrescido de resina composta.

c) Diretos: são pinos pré-fabricados e podem ser metálicos, cerâmicos, de fibra de vidro ou fibra de carbono.

2.2.3. Quanto ao módulo de confecção ou comercialização

a) Anatômicos: são aqueles que tem melhor adaptação ao canal radicular, pois exigem uma etapa de modelagem do mesmo que pode ser feita através da técnica indireta, direta ou semidireta.

b) Pré-fabricados: estão disponíveis em diversos tamanhos, formatos e materiais. Podem ser metálicos, cerâmicos, de fibra de vidro, fibra de quartzo ou fibra de carbono

2.2.4. Classificados quanto à forma

Os pinos intra-radulares podem ser classificados quanto à forma segundo (CONCEIÇÃO, 2007; ALBUQUERQUE, 2011).

a) Cilíndricos: oferecem maior retenção no canal radicular, porém necessitam de desgastes adicional para a sua adaptação na porção mais apical do preparo intra-radicular, o que pode ser prejudicial a raiz.

b) Cônicos: são menos retentivos do que os cilíndricos, porém mais anatômicos, já que acompanham a conicidade do canal radicular e obturação endodôntica previa, sendo mais conservadores que os cilíndricos.

c) Dupla conicidade: apresentam formato mais similar a modelagem endodôntica do canal, necessitam menor desgaste para a sua adaptação, além de que permitem menor espessura de cimento no terço cervical do preparo, o que confere maior retenção do pino ao canal radicular.

d) Acessórios: São pinos cônicos, de diâmetro reduzido, utilizados no preenchimento adicional de canais muito amplos, quando um único pino pré-fabricado não é suficiente para a restauração do espaço intra-radicular. Um exemplo é o reforpin (Angelus).

2.2.5. Quanto à composição

De acordo com a literatura, os pinos intra-radulares diretos podem ser classificados quanto a sua composição (CONCEIÇÃO, 2007; ALBUQUERQUE, 2011; TERRY, GELLER, 2014).

a) Pinos metálicos: São feitos com liga platina-ouro-paládio, latão, níquel-cromo (aço inox), titânio puro, ligas de titânio e ligas de cromo. Exemplo: Unimetric® (Maillefer)

b) Pinos cerâmicos: São confeccionados à base de cerâmicas fundíveis ou prensadas, possibilitando união com agentes cimentantes resinosos após o tratamento da superfície com agentes condicionantes e/ou silano. Possuem alta resistência flexural, são biocompatíveis e resistentes à corrosão. Exemplo: Cosmopost® (Ivoclar).

c) Pinos de fibra de carbono: são pinos constituídos de aproximadamente 64% de fibras de carbono longitudinais e 36% de resina epóxica. São feitos com resina epóxica e cerâmica. Eles exibem resistência e flexibilidade relativamente alta, podendo ser removidos do canal com facilidade para retratamento. Entretanto, a cor escura tem um efeito negativo no resultado estético final das coroas de porcelana. Exemplo: Reforpost® (Angelus®).

d) Pinos de fibra de vidro: são confeccionados com aproximadamente 42% de fibras de vidro longitudinais envoltas em uma matriz de resina epóxica (29%). Podem ser diretos, indiretos ou semidiretos.

2.3. Características ideais de um pino intracanal

Um pino intracanal deve apresentar as seguintes características (CONCEIÇÃO, 2007):

- a) Ser biocompatível;
- b) Ser de fácil utilização;
- c) Ser compatível com o diâmetro do conduto, a ponto de não comprometer a resistência da própria raiz pela diminuição exagerada da espessura de dentina;

- d) Evitar tensões demasiadas a raiz;
- e) Prover união química/mecânica com material restaurador e/ou para preenchimento;
- f) Ser resistente a corrosão;
- g) Possuir boa relação custo-benefício;
- h) Satisfazer as necessidades estéticas do paciente;
- i) Ser resistente à fratura e prover retenção do material restaurador

São várias as exigências para que um pino intracanal seja efetivo, muitas vezes nem sempre o estético é o necessário, pois dependerá qual a indicação do tipo de pino é necessária para cada caso. O profissional deverá identificar quais as características principais para o tratamento do seu paciente, como a questão econômica, o tempo de preparo, se é biocompatível e que seja benéfico no final.

2.4. Indicações

A perda excessiva da estrutura coronal causada pela cárie, restaurações e impacto na coroa são as principais razões para a utilização de retentores intraradiculares com finalidade de restabelecer a função do dente (SCELZA *et al.*, 2017).

- Localização do dente na arcada:

A utilização de pinos intra-radiculares em dentes anteriores torna-se imprescindível devido incidirem sobre estas forças oblíquas e/ou horizontais de cisalhamento, com intuito de distribuir estas forças ao longo da porção coronária remanescente e da raiz prevenindo a ocorrência de fraturas. Já, em dentes posteriores a utilização destes pinos nem sempre está indicada, uma vez que incidem sobre estes preferencialmente forças verticais (CARDOSO, 2002)

- Quantidade de tecido dental remanescente:

Alguns autores recomendam que quando há perda de estrutura dental superior a 50% deve ser instalado um pino intra-radicular. Entretanto a literatura mostra que seu uso por si só não reforça o dente tratado endodonticamente (GUZZY e NICHOLLS, 1979; STOCKTON, 1999) e que a função principal desses pinos é auxiliar na retenção do material restaurador e distribuir as tensões impostas

particularmente nos dentes anteriores. Portanto, a indicação do pino intra- radicular está muito vinculada a uma grande perda de estrutura dental e localização do dente nas arcadas (CONCEIÇÃO, 2000).

- Condição da raiz remanescente:

Sempre que houver perda significativa de tecido dental na porção radicular que proporcione risco a fratura durante a colocação de pino intra-radicular ou quando a restauração estiver em função, esta deverá ser reforçada pelo emprego de materiais adesivos preferencialmente associados a pinos diretos de fibra de vidro ou de fibra de carbono devido ao seu modulo de elasticidade sem similar ao dente. (CONCEIÇÃO, 2007).

- Estética:

Em casos de dentes anteriores que apresentam grande alteração de cor, forma ou posição que necessitam de uma restauração mais ampla também quando estiver indicado o uso de pino de intra-radicular, a preferência recairá sobre os pinos diretos estéticos de fibra de vidro, cerâmicos ou de fibra de carbono recobertos de quartzo, visto que os pinos metálicos ou de fibra de carbono exigiriam a utilização de agentes opacificadores que podem comprometer o resultado estético da restauração. (CONCEIÇÃO, 2007).

- Oclusão:

Devido ao fato de os dentes anteriores sofrerem forças de cisalhamento, oblíquas e/ou horizontais torna-se necessário o uso de pinos intra-radulares, especialmente se o paciente apresentar um overbite acentuado e ainda bruxismo, o pino intracanal pode auxiliar em reforçar a porção coronal remanescente e distribuir as tensões exercidas sobre ela para a raiz, diminuindo deste modo a possibilidade de fratura dental. (CONCEIÇÃO, 2007).

- Função do dente:

Em caninos, devido à guia de desoclusão, é aconselhável o uso de pino intracanal para dissipar as forças nas porções coronal e radicular do dente. Já em incisivos superiores, o uso está indicado devido à função de corte efeito alavanca proporcionada pela interposição do alimento e dos incisivos inferiores. (CONCEIÇÃO, 2007).

- Configuração do canal:

A instalação de pino intracanal e dificuldade em dentes com canais extremamente curvos por não atingirem a profundidade adequada. Em canais muito dilatados, exige-se o uso de resinas para reforçar as paredes radiculares devido a pequena espessura de dentina radicular, o uso de pinos de fibra de vidro anatômico se torna muito eficiente em canais muito alargados. (CONCEIÇÃO, 2007).

- Dentes tratados endodonticamente com raízes fragilizadas:

Uma opção bastante interessante é a confecção de um pino intra-radicular anatômico, ou seja, modelado de acordo com o formato e a dimensão do canal radicular de modo direto, semidireto ou indireto. Tradicionalmente isso era realizado para a confecção de pino intra-radulares metálicos de modo indireto, mas, sobretudo pelas propriedades biomecânicas favoráveis dos pinos flexíveis como os de fibra de vidro, prefere-se usar também para restauração de dentes tratados endodonticamente com raiz fragilizada. (CONCEIÇÃO, 2007).

- Dentes posteriores:

As forças mastigatórias que incidem nesses dentes são normalmente de natureza vertical, implicando na maioria das vezes no uso de alternativas retentivas mais conservadoras do que o uso de pino intra-radicular. Porém existe um grupo de dentes posteriores que são os pré-molares superiores que não se enquadram nessa regra, pois se encontram em situação diferenciada dos demais dentes posteriores da

arcada, uma vez que estes dentes sofrem força de cisalhamento e principalmente se tiverem grande altura de coroa clínica, nesse caso sendo indispensável o uso do retentor intra-radicular. (BARATIERI, 2001).

- Dentes anteriores:

Os dentes anteriores sofrem predominantemente tensões de cisalhamento devido sua função na arcada, o que indica, portanto, o uso de pinos intra-radulares. Mesmo assim, o profissional sempre tem que avaliar se a abertura para o acesso endodôntico realmente enfraqueceu significativamente o dente. Desta forma, quando o profissional se defrontar com um caso em que grande parte da estrutura dental tenha sido perdida por carie ou traumatismo, ou mesmo já possua restauração extensa, este deve optar pela colocação do pino, reforçando, com isso, a porção coronal e prevenindo fratura. A mesma conduta deve ser adotada no caso de restaurações indiretas quando houver dúvidas no momento do preparo à resistência do remanescente coronal. (BARATIERI, 2001).

2.5. Contraindicações

Quando o dente possui dilaceração apical, falta de estrutura dental, raízes curtas e raízes curvas (CONCEIÇÃO, 2005). Sato et al (2004) cita como contraindicação nos casos em que já existia um núcleo metálico fundido e o conduto esteja extremamente alargado, onde poderia ocorrer, no terço cervical, uma interface muito extensa entre o pino e a parede radicular criando uma linha de cimentação muito espessa, com contração de polimerização acentuada. A utilização dos pinos de fibra de vidro em próteses fixas extensas, devido às forças exercidas sobre o pântico, também seria uma contra- indicação, pela possibilidade de deslocamento dos pinos nos pilares.

Para Martinho et al., 2015 a contraindicação também seria para canais amplos, pois seria usado uma quantidade grande do cimento, ocasionando perda de resistência, como consequência, fratura. Esses pinos são compostos por fibras longitudinais de vidro, combinadas com uma matriz de resina composta. Em sua grande maioria, são orientadas paralelamente ao longo do eixo objetivando a redução

de tensões para a matriz. Seu volume muda de acordo com o fabricante, mas quanto maior for a quantidade de fibras, maior será a resistência e rigidez.

2.6. Vantagens

Com a evolução dos materiais restauradores odontológicos, uma alternativa aos tradicionais núcleos metálicos fundidos são os pinos pré-fabricados reforçados por fibras, que têm como vantagens: realização em sessão única imediatamente após o tratamento endodôntico, possibilidade de preservação de tecidos radiculares, módulo de elasticidade mais compatível com a dentina, apresentam translucidez, permitida condução parcial da luz, adesão aos materiais resinosos, coloração compatível com o remanescente dental e não sofrem corrosão (CLAVIJO, 2014).

Em relação aos pinos de fibra de vidro, características positivas são observadas, dentre elas: estética favorável, alta resistência à flexão e módulo de elasticidade próximo à dentina, desta forma, menor tensão é transmitida a raiz e o estresse gerado pela carga é distribuído uniformemente pelo comprimento do pino, assim a possibilidade de fratura de raiz desfavorável pode ser reduzida (FERREIRA *et al.*, 2015).

Com a introdução dos pinos de fibra de vidro a técnica de reconstrução destes dentes sofreu uma mudança significativa. Esses são produzidos com fibras de reforço, dispostas longitudinalmente e imersas em uma matriz resinosa, que possibilita adesividade aos materiais restauradores resinosos intra e extra radicular. Dependendo do tipo de fibra, podem exibir diferentes propriedades como: cor, translucidez, radiopacidade e resistência (MUNIZ, 2010).

Reabilitações realizadas em dentes anteriores exigem mais da estética, nesse aspecto o uso de retentores intra-radiculares fabricados em fibra de vidro apresenta vantagem pois possuem cor semelhante à do dente causando um efeito de mimetismo (BARBOSA *et al.*, 2016).

Além de possuir comportamento biomecânico uniforme o que proporciona uma melhor expectativa quanto à longevidade do dente e da restauração, os pinos de fibra de vidro apresentam natureza química compatível com os sistemas adesivos e

cimentos resinosos além de facilidade de remoção quando comparados aos pinos metálicos (WEBBER *et al.*,2014; SANTOS *et al.*,2016).

Esses pinos estão sendo os mais indicados nas práticas clínicas, sendo uma excelente escolha para restaurações pós-endodônticas, pois apresentam três atributos: fornecem um bom desempenho biomecânico, uma vez que pino, núcleo, cimento e dentina constituem um conjunto homogêneo; proporcionam um excelente resultado estético e mostram uma boa aderência aos sistemas cimentantes (SILVA *et al.*, 2009).

O estudo clínico de (GORRACI e FERRARI, 2011) comparando pino de fibra ao pino metálico mostrou vantagem significativa na utilização do pino de fibra, o qual apresentou módulo de elasticidade mais próximo à dentina. Por conseguinte, as complicações relacionadas a esses sistemas têm sido observadas como reversíveis, o que geralmente inclui problemas relativamente mais simples de serem solucionados, tais como a descolagem e fratura acima da junção cimento esmalte. Além disso, o preparo menos invasivo e mais conservador destes sistemas tem sido uma vantagem significativa (SOARES *et al.*, 2012).

Quando comparamos pinos de fibra de vidro e os metálicos fundidos, temos que os pinos de fibra de vidro apresentam primazia, pois o tempo para execução da técnica de uso é menor do que a preconizada para pino fundido, não necessita do serviço laboratorial, preserva tecido dentinário e valoriza a estética da reabilitação (MARQUES *et al.*, 2016; MIORANDO *et al.*, 2018).

Sato et al (2004) cita como vantagens do uso de núcleos de fibra de vidro em relação aos metálicos fundidos, além da estética, a facilidade de uso, a biocompatibilidade com a estrutura dental devido ao seu módulo de elasticidade e a simplicidade dos procedimentos clínicos, dispensando a etapa de moldagem e eliminando a fase laboratorial. Há uma grande tendência entre os cirurgiões dentistas a associar o uso do pino intra radicular com reforço do dente a ser restaurado.

Segundo Valdivia et al., (2014), atualmente os pinos de fibra de vidro apresentam-se como melhor opção entre os retentores intra-radulares para remanescentes que necessitam de retenção adicional para a restauração.

2.7. Desvantagens

Uma série de estudos tem demonstrado que somente a utilização de um pino intra-radicular em um dente tratado endodonticamente não aumenta sua resistência a fratura e que, dependendo do material e do formato, pode até mesmo representar mais um desafio ao adequado comportamento desse pino ao longo do tempo (FERRARI, 2004). Deve-se considerar que a indicação de um pino intra radicular está vinculada diretamente a ajudar na retenção do material restaurador e distribuir as tensões impostas ao dente (CONCEIÇÃO, 2006). As desvantagens da técnica de utilização de pinos estéticos, incluem sensibilidade e necessidade de um protocolo clínico cuidadoso (TERRY; GELLER, 2014).

Dentre os pinos estéticos temos os pinos de fibra de vidro, que têm tamanhos padronizados, sua geometria constantemente não coincide com a forma do canal o que resulta em desadaptação (FIGURA1). Uma das consequências que ocorrem na utilização de pinos pré-fabricados é a perda de retenção e como resultado o desprendimento do conduto radicular (BALKENHOL *et al.*, 2007; GUIOTTI *et al.*, 2014).

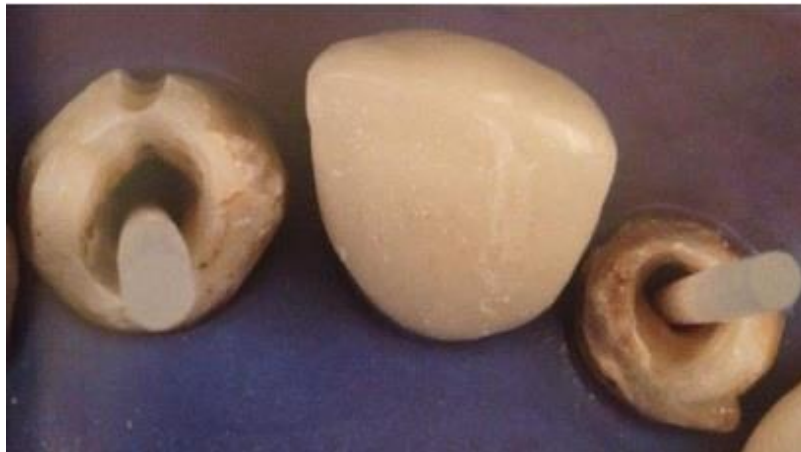A utilização da forma tradicional dos pinos de fibra de vidro traz algumas desvantagens consideráveis como: deficiência de adaptação dos pinos frente a diferentes características anatômicas dos condutos radiculares. Assim, o acesso a esses condutos pelo tratamento endodôntico aliado à anatomia do canal pode resultar em um conduto amplo. Por essa razão, será necessário preencher um grande espaço com o material cimentante. Uma espessa camada de cimento adesivo gera problemas, pois a sensibilidade da técnica adesiva associada à baixa resistência coesiva e a alta contração de polimerização dos cimentos resinosos, são dificuldades ainda potencializadas. Logo, esses fatores associados resultam no deslocamento do retentor intra-radicular (MACEDO *et al.*, 2010).

Sendo assim o uso de pinos de fibra em canais radiculares amplos é comprometido. Neste caso, se o pino não possui um bom embricamento mecânico, especialmente no nível coronal, a camada de cimento resinoso fica excessivamente espessa, sendo susceptível a formação de bolhas, predispondo à descolagem (FIGURA 2). Então como solução viável desenvolveu-se a técnica de anatomizar o

pino de fibra com resina composta, mais conhecido como pino anatômico, este sistema personalizado aumenta a adaptação do pino nas paredes radiculares e reduz a espessura do cimento resinoso (LAMICHHANE *et al.*, 2014).

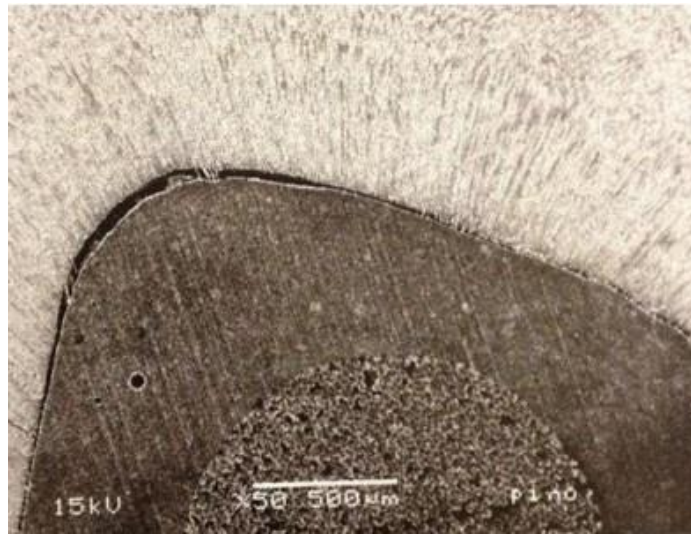
Outra alternativa para restauração de canais amplos, com a finalidade de preenchimento de lacunas, é a utilização de pinos acessórios ao redor do pino principal. É o uso de utilização de pinos pré-fabricados de fibras envoltos por fitas de fibras (KING,1990). Esta técnica possibilita diminuir a quantidade do cimento em torno do pino. Porém há poucas comprovações científicas que confirmem isso (NEWMANN *et al.*,2005).

Figura 1 - Deficiência de adaptação dos pinos pré-fabricados de fibra de vidro frente às diferentes características anatômicas dos condutos radiculares.



Fonte: Erika Clavijo, 2014.

Figura 2 - Imagem em microscopia eletrônica de um pino de fibra de vidro, mostrando a ampla linha de cimentação, presença de bolhas no cimento e falha na linha de cimentação, devido à contração do cimento no interior do conduto radicular.



Fonte: Erika Clavijo, 2014.

2.8. Pinos de fibra de vidro anatômicos

Apesar das desvantagens de o pino de fibra de vidro ter tamanho padronizado e a geometria não coincidir com o canal, o pino de fibra de vidro apresenta grande vantagem em relação a adaptação dentro do canal, pois esse sistema permite que se aplique uma técnica de reembasamento com resina composta, (GUIOTTI *et al.*, 2014).

Então para melhorar a adaptação dos pinos pré-fabricados de fibra de vidro nas paredes intra-radulares e diminuir a linha de cimentação surgiu a técnica do pino anatômico. Essa, consiste em reembasar o pino de fibra de vidro por resina composta, o que resulta em uma melhor adaptação do retentor intra-radicular com as paredes do canal radicular, produzindo uma fina camada de cimento adesivo e por consequência melhorias no desempenho clínico (PEREIRA, 2011).

Assim, podemos alcançar melhor adaptação e retenção do pino à estrutura dental através de uma modelagem, copiando o formato adequado do canal radicular, essa modelagem é feita com aplicação da resina composta sobre a superfície do pino de fibra (individualização) (MONTE-ALTO *et al.*, 2016).

A técnica de reembasamento dos pinos de fibra de vidro (pinos anatômicos) pode ser utilizada quando a forma do canal radicular for elíptica, quando ocorrer sobre

corte acidental durante o preparo para colocação dos pinos e ainda quando as restaurações metálicas fundidas perderem sua retenção, deixando as raízes previamente preparada bastante fragilizada (TANOUE *et al.*,2007).

Então por essa técnica poupar o tecido dentinário, pois o preparo do conduto conserva o tecido radicular são, e o pino associado à resina composta forma um bloco no formato do canal radicular, inibindo o aparecimento de gap, com isso uniformizando a linha de cimentação (GUIMARÃES FILHO *et al.*, 2017).

Os pinos pré-fabricados possuem características equivalentes às da dentina em dispersão da tensão causada pela mastigação, estética e sobretudo ação de ancoragem da restauração e quando aplicada a técnica da individualização com resina composta o pino se mostra dinâmico, eficaz e viável (BARBOSA *et al.*, 2016).

Mais vale lembrar que os retentores intra-radulares não funcionam como reforçamento radicular, e sim de forma a conter a restauração em dentes com pouco suporte, porém não deve ser usado indiscriminadamente, apenas quando o caso requerer (HABIB *et al.*, 2013; PINHEIRO *et al.*, 2016).

Contudo Oliveira *et al.*, (2018) concluem que diante da dinâmica da odontologia e da vanguarda dos materiais e técnicas, é necessário o monitoramento dos casos em que se empregam os pinos pré-fabricados com o intuito de fazer um apurado e registro dos achados sobre o desempenho biomecânico desses núcleos na busca de adquirir mais conhecimento sobre este tema.

2.9. Confeção do pino anatômico

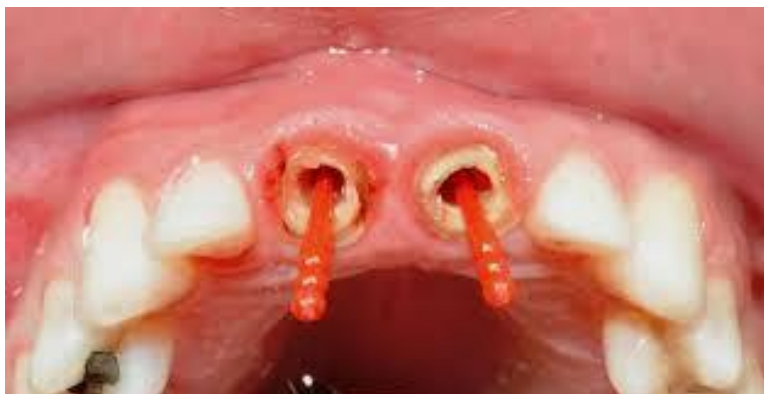Para a confecção do pino anatômico, a técnica pode ser realizada de três maneiras diferentes: Técnica direta, onde o pino é reembasado diretamente no canal radicular; técnica indireta onde necessita de uma moldagem prévia do canal, moldando-o no modelo de gesso e técnica semidireta, onde o conduto é moldado com silicona e no mesmo molde se faz a confecção do pino, tudo na mesma consulta (CORRÊA *et al.*, 2017).

A técnica direta tem diversas vantagens, como: ser utilizada de modo rápido, sessão única e pode ser feita logo após o tratamento endodôntico. Após o preparo do conduto, é preciso efetuar a lubrificação com gel de glicerina, desta forma,

a glicerina hidrossolúvel irá atuar bloqueando o contato do O₂ (oxigênio) com a resina composta durante a fotopolimerização, melhorando assim as características da superfície destas. A inserção do pino associado com a resina composta no conduto é feita e após a colocação do pino é fotopolimerizado por 40s. (BOING *et al.*, 2011; GUIOTTI *et al.*, 2014).

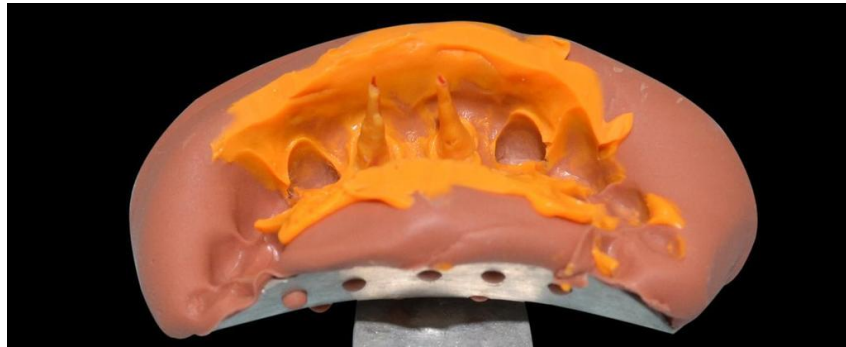
Já para se realizar a técnica semi-direta é feito o preparo do conduto com a broca de largo e após, é inserido pino pré-fabricado do tipo duralay para criar uma retenção na hora da moldagem e auxiliar na remoção do material inserido no canal (FIGURA 3). O conduto precisa estar isolado com gel de glicerina; utilizando a silicona de condensação a base leve do material é inserida dentro do conduto e na moldeira individual é posta a base pesada para moldagem (FIGURA 4). Em seguida é feita a duplicação do molde com silicona de adição, onde terá um modelo de silicone preciso em detalhes, podendo visualizar os condutos (FIGURA 5). Logo após é inserido a resina composta no conduto moldado e em seguida é feita a adaptação do pino de fibra de vidro no conduto, fotopolimerizando-o por 40s (FIGURA 6). O pino pode ser cimentado no conduto logo após sua remodelação no modelo de silicona sendo todos esses procedimentos feitos em apenas uma sessão (CORRÊA *et al.*, 2017) (FIGURA 7).

FIGURA 3: Provas dos pinos de resina acrílica usados na etapa de moldagem



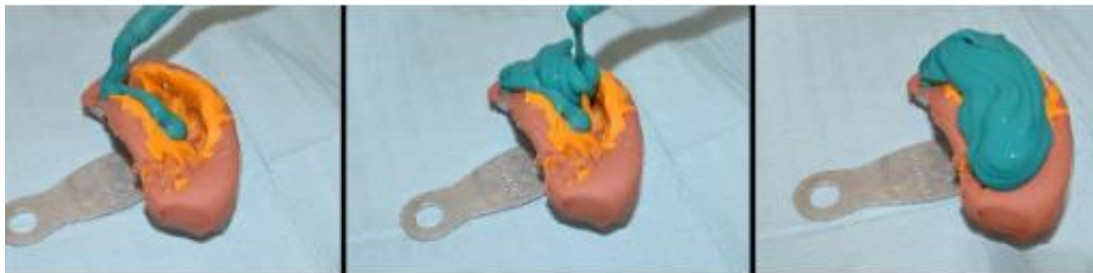Fonte: file:///C:/Users/User/Downloads/4281-10002-1-PB%20(2).pdf

FIGURA 4: Aspecto do molde inicial



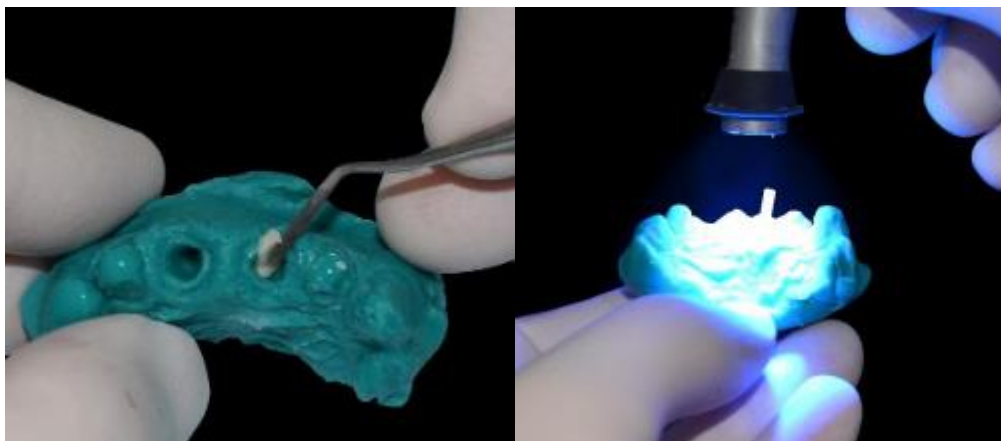
Fonte: file:///C:/Users/User/Downloads/4281-10002-1-PB%20(2).pdf

FIGURA 5: Duplicação do molde para a confecção dos pinos anatômicos pela técnica semidireta



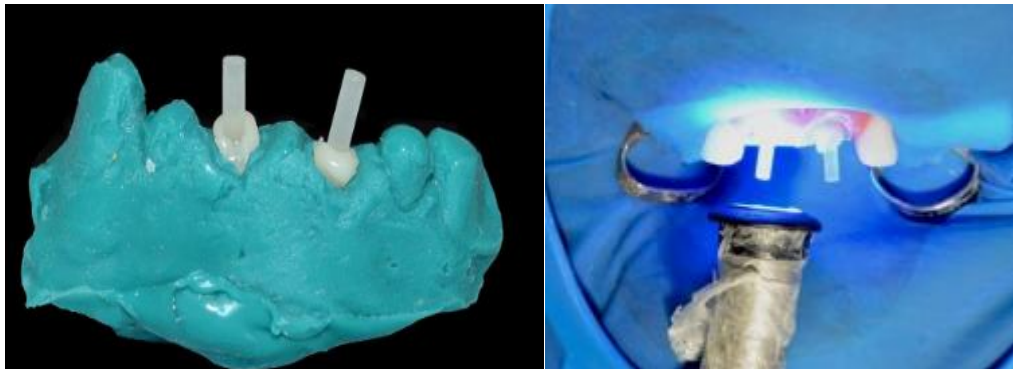
Fonte: file:///C:/Users/User/Downloads/4281-10002-1-PB%20(2).pdf

FIGURA 6: inserção incremental da resina composta e adaptação de um dos pinos de fibra de vidro sobre a resina composta e fotopolimerização.



Fonte: file:///C:/Users/User/Downloads/4281-10002-1-PB%20(2).pdf

FIGURA 7: Pinos anatômicos concluídos e fotopolimerização do cimento resinoso com os pinos anatômicos em posição.



Fonte: file:///C:/Users/User/Downloads/4281-10002-1-PB%20(2).pdf

Os autores acima citam ainda que como passo seguinte, tanto o retentor individualizado, quanto o canal radicular deve ser lavado com soro fisiológico, seguindo com o procedimento de cimentação onde é utilizado o cimento dual que são os mais indicados em pinos pré-fabricados. Um ponto favorável em se adotar este procedimento reside no fato de alcançar adaptação superior do retentor nas paredes do conduto diminuindo a quantidade de cimento que o pino necessita para sua fixação.

Na técnica indireta o conduto será preparado para colocação de um pino duralay onde se cria um sistema de retenção dentro do canal. É selecionada uma moldeira que atinge o padrão para a moldagem e o material indicado é um elastômero de melhor precisão (silicona de adição) para ter um modelo preciso e sem distorção. Está técnica tem uma etapa laboratorial onde o molde é vazado em gesso; após preparado o modelo, seleciona-se o pino de fibra de vidro conforme o tamanho do canal radicular. O conduto do modelo é protegido com gel de glicerina e em seguida é inserido a resina composta sobre o núcleo fotopolimerizando-o por 40s, tornando o pino anatômico pronto para ser cimentado no conduto radicular do paciente. Está técnica tem por desvantagem o tempo para a inserção do pino modelado no conduto, levando mais de uma sessão para sua colocação (CAMARINHA, 2008).

Deve-se levar em consideração que todas as técnicas, têm a vantagem de se adaptar perfeitamente ao conduto radicular. A resina composta, a qual é colocada sobre o pino de fibra de vidro, irá funcionar perfeitamente como um material de reembasamento, criando uma ligação mais íntima às paredes do canal e resultando

em uma linha de cimentação uniforme, contribuindo na retenção do pino no canal (TEIXEIRA *et al.*, 2009).

Segundo Pereira (2011), Clavijo e Kabbach (2014) as etapas da conduta clínica para colocação do pino anatômico são:

- Desobturação do conduto radicular: Deve ser realizada primeiramente com calcadores aquecidos, seguidos de pontas Gattes e Largo. Em raízes sem remanescente dental, desobturar 2/3 da raiz. Já no caso de remanescente favoráveis com mais de 2mm de férula dentária pode-se utilizar a regra de 1/1mm, e a altura de desobturação deve ser a mesma do preparo dental.

- Seleção do pino: O pino deve ser selecionado de acordo com a altura e largura do conduto radicular e para checar a adaptação da região apical é indicada a utilização de radiografias periapicais.

- Preparo do conduto radicular: As paredes internas do remanescente radicular devem ser regularizadas, com a broca de sistemas de pinos pré-fabricados de fibra de vidro.

- Condicionamento do pino: É utilizado ácido fosfórico 37%, por 60 segundos, para limpeza da superfície, lavagem em água corrente por 30 segundos, secagem, aplicação do silano por um minuto, aplicação do adesivo, remoção dos excessos com jato de ar e fotopolimerização por 40 segundos. (FIGURA 8)

- Seleção da resina composta para o reembasamento do pino: A resina composta deve ter boas propriedades mecânicas, opaca com cromaticidade compatível com a coloração dos dentes homólogos, para impedir que os núcleos de preenchimento se tornem acinzentados, devido ao uso de resinas translúcidas.

- Reembasamento do pino de fibra de vidro: Realiza-se o isolamento do remanescente radicular com gel à base de glicerina bidestilada (contraindicado o uso de vaselina, pois ela não é solúvel em água e pode prejudicar a cimentação após o reembasamento). Uma porção de resina composta deve ser modelada ao pino, com auxílio dos dedos, e o conjunto de resina composta sem fotoativação mais pino de fibra de vidro deve ser inserido no conduto radicular. Os excessos serão removidos com auxílio de uma espátula. O conjunto será fotoativado por 10 segundos, isso pode variar de acordo com fotopolimerizador. O pino anatômico, pino de fibra mais resina composta, será removido cuidadosamente, e completa-se a fotoativação por 60 segundos, fora do conduto radicular. O conjunto deve ser inserido novamente no canal

radicular, verificando-se sua adaptação, por meio de radiografias periapicais. (FIGURA 9).

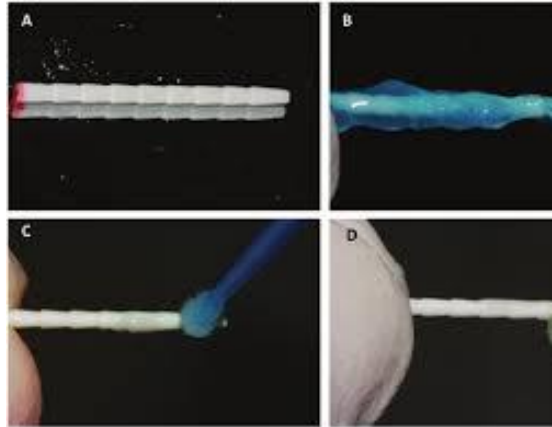
- Condicionamento do pino anatômico: O pino anatômico deve sofrer tratamento da superfície com ácido fosfórico 37%, com intuito de limpeza, lavagem com água, secagem, aplicação de fina camada de adesivo, remoção de excessos com jatos de ar e fotopolimerização por 20 segundos. Essa etapa deve ser realizada com cautela, pois o pino está intimamente adaptado às paredes intra-radulares, e qualquer excesso de adesivo pode comprometer sua adaptação.

- Cimentação do pino de fibra de vidro anatômico: Embora o pino anatômico tenha imbricamento mecânico, o tipo de cimento a ser utilizado não será fator fundamental, sugere-se a utilização de cimentos resinosos autoadesivos ou químicos, uma vez que eles têm uma técnica de utilização mais simples, frente aos duais convencionais e fotopolimerizáveis (FIGURA10), (PEREIRA, 2011; CLAVIJO; KABBACH,2014).

Porém para Baratieri (2010) a confecção do pino anatômico se dar de forma semelhante aos demais autores mais com algumas particularidades:

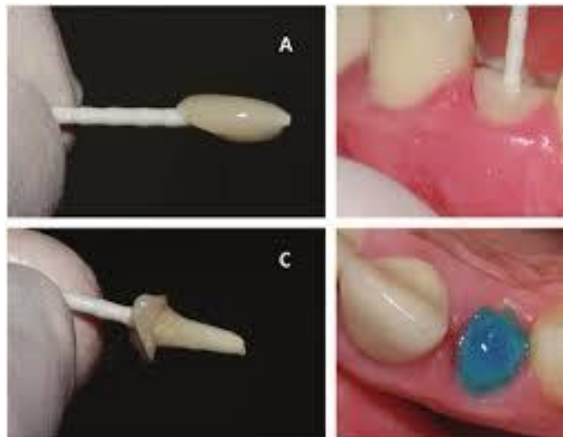
- TECNICA DIRETA: O profissional deve isolar o canal radicular com vaselina líquida, preenche-lo com resina composta fotopolimerizável e posicionar o pino intra radicular de fibra de vidro selecionado. Outra opção é realizar uma pré-hibridização com sistema adesivo ao canal radicular semelhante à técnica para inlay, onlay, seguida do isolamento com vaselina líquida e posicionamento do pino de fibra de vidro e resina composta no interior do canal radicular. Uma fotopolimerização inicial deve ser realizada através do pino de fibra de vidro. Logo a seguir, o pino deve ser removido do canal radicular, e uma fotopolimerização complementar deve ser executada. O pino anatômico pode ser reposicionado no canal radicular e o núcleo de preenchimento construído com resina composta fotopolimerizável ou dual, conforme a preferência profissional.

Figura 8. (A) Pino de fibra de vidro utilizado para o tratamento restaurador; (B) Condicionamento do pino com ácido fosfórico a 37% somente para limpeza; (C) Aplicação de agente silano sobre a superfície do pino; (D) Aplicação do sistema adesivo sobre a superfície do pino.



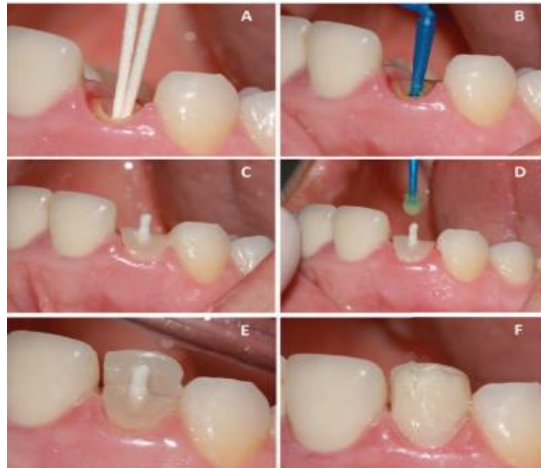Fonte: <http://files.bvs.br/upload/S/0104-7914/2012/v21n58/a3509.pdf>

Figura 9. (A) Acomodação da resina composta direta sobre a superfície tratada do pino, para posterior modelagem do conduto radicular; (B) Inserção do conjunto pino e resina não polimerizada no interior do conduto radicular, para uma correta anatomização do pino; (C) Pino anatômico finalizado. Nota-se que a anatomia do conduto radicular foi corretamente moldada pela resina aplicada ao pino de fibra; (D) Condicionamento do conduto radicular com ácido fosfórico a 37%



Fonte: <http://files.bvs.br/upload/S/0104-7914/2012/v21n58/a3509.pdf>

Figura 10. (A) Secagem com papel absorvente do conduto radicular; (B) Aplicação do sistema adesivo no interior do conduto radicular; (C) Pino anatômico cimentado; (D) Aplicação de sistema adesivo sobre o remanescente e o pino anatômico (parte coronária); (E) Aplicação da resina cor A2E, correspondente à parede palatina da restauração; (F) Aplicação da resina de cor A3,5 D, correspondente à porção de dentina saturada da restauração;



Fonte: <http://files.bvs.br/upload/S/0104-7914/2012/v21n58/a3509.pdf>

- **TECNICA INDIRETA:** Inicialmente deve ser realizada uma moldagem do canal radicular. Para tanto, o profissional pode empregar um silicone de adição injetando a de consistência leve diretamente no interior do canal radicular seguido da aplicação simultânea da de consistência pesada na moldeira para reproduzir a porção coronária do dente a ser restaurado e dos demais dentes da arcada. Após o vazamento com gesso, o modelo deve ser isolado com vaselina líquida, e a resina composta fotopolimerizável e o pino de fibra de vidro devem ser posicionados no interior do “canal radicular” reproduzido no modelo de gesso. Uma fotopolimerização inicial deve ser realizada através do pino de fibra de vidro. Logo a seguir, o pino deve ser removido do modelo, e uma fotopolimerização complementar deve ser executada. O pino anatômico pode ser reposicionado no modelo de gesso e o núcleo de preenchimento construído com resina composta fotopolimerizável ou dual, conforme a preferência do profissional.

- **TECNICA SEMIDIRETA:** O profissional deve realizar uma moldagem do canal radicular e dos dois dentes vizinhos com silicone de adição do mesmo modo citado para técnica indireta. Imediatamente após o procedimento de moldagem, o molde em silicone de adição deve ser isolado com vaselina líquida, preferencialmente

um outro silicone de adição de consistência média ou de fase única deve ser utilizada para vaziar o molde. Em torno de cinco minutos após, o “modelo” em silicone ser removido do molde de silicone e o profissional já pode confeccionar o pino anatômico da mesma forma descrita anteriormente, ou seja, posicionando resina composta e pino de fibra de vidro no interior do “canal radicular” reproduzido no modelo de silicone. Após a fotopolimerização inicial através do pino de fibra de vidro, este pode ser removido do modelo de silicone e uma fotopolimerização complementar deve ser realizada. Então, o pino anatômico pode ser reposicionado no modelo de silicone e o núcleo de preenchimento com resina composta fotopolimerizável pode ser construído.

- **TRATAMENTO DA SUPERFÍCIE DO PINO INTRA-RADICULAR ANATÔMICO:** é fundamental realizar uma limpeza da superfície do pino anatômico de fibra de vidro com álcool seguida de micro jateamento com óxido de alumínio. Posteriormente, silano deve ser aplicado por aproximadamente um minuto, seco com jatos de ar, e adesivo deve ser aplicado e fotopolimerizado segundo as instruções do respectivo fabricante.

- **CIMENTAÇÃO DOS PINOS INTRARRADICULARES PRÉ-FABRICADOS:** para um agente cimentante ser considerado ideal ele precisa apresentar características como: insolubilidade no meio bucal, isolante térmico, elétrico e mecânico, bom selamento marginal, biocompatibilidade, alta resistência à compressão e à tração, pequena espessura de película, adesão às estruturas dentais e aos materiais restauradores, entre outras características (NAMORATTO *et al.*, 2013).

Por anos o fosfato de zinco foi o agente cimentante mais utilizado na cimentação de retentores intra-radulares, principalmente em pinos metálicos fundidos, ele possui um bom resultado em testes de retenção, comportamento regular em testes de flexão e resistência a forças rotacionais. Apesar de que manifeste como desvantagem a falta de adesividade tanto para o retentor como para a estrutura dental (SHIOZAWA *et al.*, 2005)

Com o avanço da odontologia surgiram os agentes adesivos e com eles novos tipos de preparo, novas técnicas e materiais para a cimentação. Assim,

irromperam os cimentos resinosos, que são estudados desde os anos 50 e seguiram evoluindo durante todos esses anos principalmente com o progresso dos estudos das resinas compostas. Sua utilização na cimentação foi testada, mas, sua espessura não apresentava uma camada efetivamente fina, pois tinha a presença de partículas inorgânicas muito grandes. Com a diminuição do tamanho das partículas, o material passou a possuir uma apropriada espessura de película, aumentando a efetividade da cimentação (LOOS, 2004). Dentre suas características principais se encontra a baixa solubilidade, a adesão físico/química as estruturas dentais, diminuição da infiltração marginal, maior tempo de trabalho, possibilidade de seleção de cor e grande resistência a tensões (NAMORATTO *et al.*, 2013)

Os cimentos resinosos são divididos em três categorias de acordo com a reação de polimerização: Quimicamente ativados (autopolimerizados), fisicamente ativados (fotoativados) e de dupla polimerização (dual). Dentre os cimentos citados o cimento dual se beneficia em relação aos outros, e pode ser classificado como autoadesivo e convencional. Os convencionais requerem um condicionamento ácido e adesivo prévio, preparando assim a dentina para o recebimento do cimento. Os cimentos resinosos autoadesivos não necessitam do pré-tratamento da superfície dentinária, pois associa o uso do adesivo e ácido em sua composição (WEISER; BEHR, 2015).

Então para que o processo de cimentação apresente boa resistência, alguns fatores precisam ser observados, a exemplo da espessura de cimento. Uma camada espessa de cimento pode resultar na formação de porosidades intrínsecas que enfraquecem a união, o que acarretaria em perda de retenção pela fratura do cimento. Por sua vez, a camada fina evita a formação das porosidades, reduz as tensões de contração geradas - devido a mínima quantidade de cimento-, e uma camada mais uniforme é obtida. Portanto, a espessura de cimento deve ser a mais homogênea possível para que este não se torne o elo fraco da união. Para isso o procedimento de inserção do cimento nos canais radiculares deve ser executado cuidadosamente (WATZKE *et al.*, 2008; SAUSEN, 2011).

3 METODOLOGIA

- **Tipo de estudo**

O presente trabalho constitui de uma pesquisa descritiva exploratória. Para isso foram utilizados 87 artigos originais, artigos de revisão e metanálises publicados, nos últimos 20 anos (2000 a 2020), além de livros base.

- **Termos/descriptores:**

Foi utilizado os seguintes conjuntos de termos e seus equivalentes em português e inglês: Retentores intra-radulares. Pinos de fibra de vidro anatômicos. Pino de fibra de vidro.

- **Coleta e análise de dados:**

Para a coleta de dados foram utilizados livros e artigos nas seguintes bases de dados:

BIREME OPS/OMS - Biblioteca Virtual em Saúde

LILACS - Literatura Latino-Americana e do Caribe em Ciências da Saúde

SCIELO - Biblioteca Eletrônica Científica Online

- **Critérios de seleção:**

Artigos com relevância, artigos publicados em revistas, artigos que aborda o tema e publicados no período de 2000 a 2020 em português e inglês.

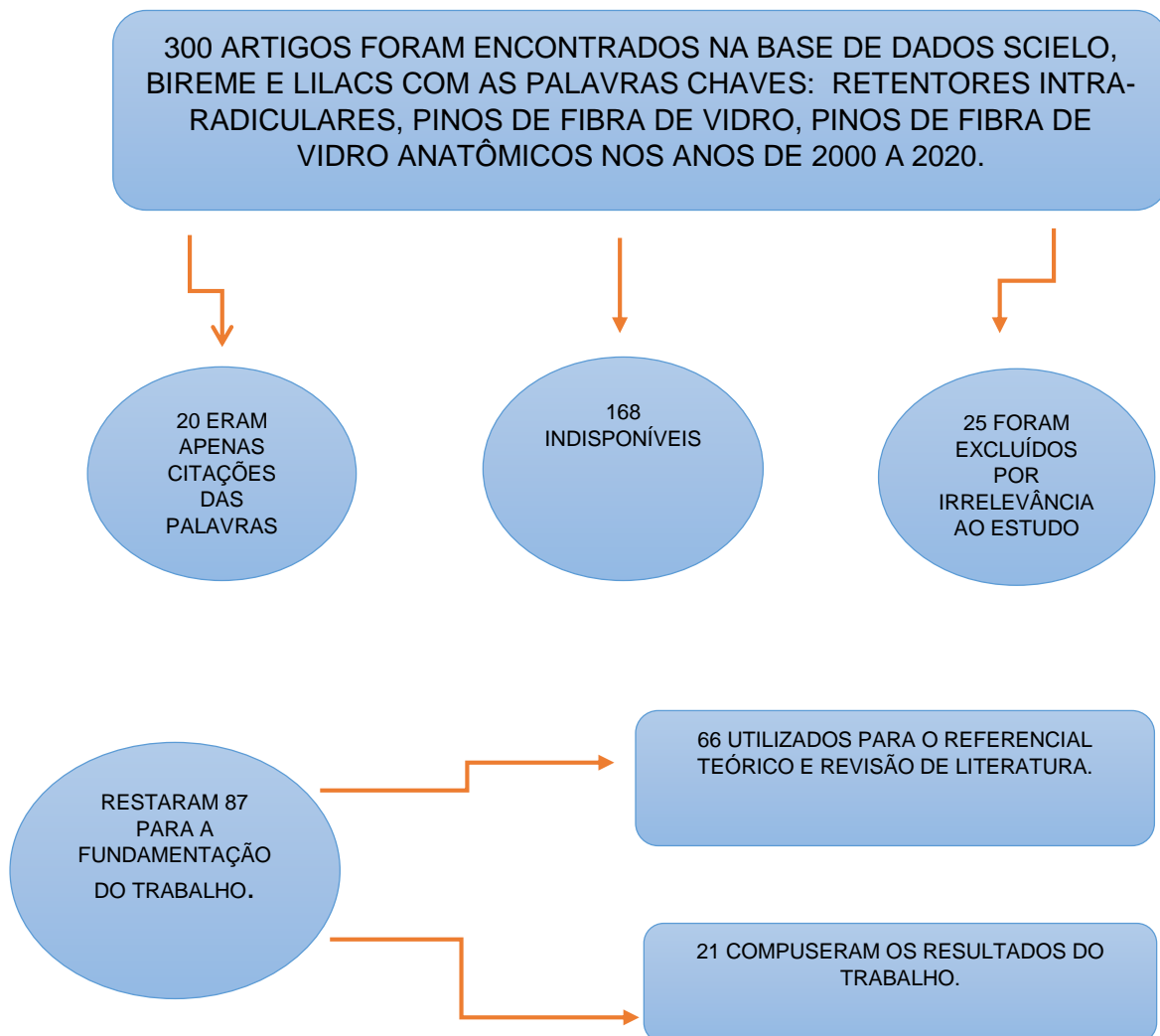
- **Critérios de exclusão:**

Artigos que não tem relação com o tema, artigos com metodologia duvidosa ou inadequada e publicações anteriores a 2000.

4 RESULTADOS E DISCUSSÃO

Os resultados foram descritos e tabulados, após escolha dos mesmos. Segue abaixo no fluxograma esta escolha.

Figura 11 – Fluxograma



Fonte: Elaborado pelos autores

Dos 87 artigos selecionados, 66 foram utilizados para fundamentação teórica da revisão e 21 foram utilizados na aplicação dos resultados do presente trabalho, pois se tratavam de conteúdos mais específicos, relatos de casos clínicos e estudos laboratoriais *in vitro* sobre os pinos de fibra de vidro anatômicos. Desses 21 artigos foram selecionados 10 artigos apresentados sistematicamente em forma de tabela para melhor apreciação e compreensão dos resultados sobre o estudo.

Ambos foram designados em artigos 1, 2, 3, 4, 5, 6, 7, 8, 9 e 10 apresentados em ordem cronológica de publicação (Tabela 1), com a exposição de seus respectivos tipos de estudo, títulos, revista, ano de publicação e resultados obtidos em cada estudo para contemplação dos resultados sobre pinos de fibra de vidro anatômicos.

Tabela 1 - Apresentação dos artigos contemplando as pesquisas e relatos de casos clínicos realizadas, sob ordem cronológica de publicação, seus respectivos tipos de artigos, títulos, revista e ano de publicação e resultados de cada estudo.

Nº DO ARTIGO	TIPO DE ARTIGO	TÍTULO	REVISTA E ANO DE PUBLICAÇÃO	RESULTADOS
1	Relato de caso clínico	Fiber-reinforced post and core adapted to a previous metal ceramic crown	J Prosthet Dent. 2004	A adaptação dos pinos às paredes do canal radicular representa importante papel no desempenho biomecânico da restauração final, e que através desta técnica, pode-se obter pinos adaptados em uma única sessão.
2	Relato de caso clínico	Custom-made resin post and core	Oper Dent. 2004	Os autores afirmam que este tipo de retentor se mostra esteticamente compatível e adere-se a dentina, melhorando a distribuição de forças.
3	Estudo laboratorial in vitro	SEM evaluation of the cement layer thickness after luting two different posts.	Journal of Adhesive Dentistry 2005	A espessura do cimento resinoso foi significativamente menor no grupo pino anatômico do que no grupo pino padronizados, exceto no terço apical do canal, onde não houve diferença estatisticamente significativa. Uma boa adaptação dos pinos anatômicos foi evidente em todas as amostras.
4	Estudo laboratorial in vitro (tese)	Influência do reembasamento com resina composta na resistência a extrusão de retentores intra-	Repositório da Produção Científica e Intelectual da Unicamp. 2006	De acordo com os resultados obtidos, a técnica de reembasamento com resina composta mostrou-se efetiva em melhorar a retenção de pinos intra-radulares de fibras de vidro cimentados em canais radulares, apresentando

		radiculares de fibra de vidro.		valores de resistência ao deslocamento estatisticamente superiores em todos os segmentos analisados em comparação ao pino apenas cimentado.
5	Estudo laboratorial in vitro	Resistência a fratura de raízes bovinas alargadas restauradas com diferentes pinos intra-radiculares	J Appl Oral Sci. 2009	Embora sejam necessários mais estudos in vitro e in vivo, os resultados deste estudo mostraram que o uso de pinos anatômicos diretos e indiretos em raízes alargadas pode ser uma alternativa ao metal fundido.
6	Relato de caso clínico	Acompanhamento de 3 anos de pinos estéticos de fibra de vidro personalizados.	Eur J Dent 2011	O uso de pinos personalizados de fibras de vidro unidirecionais, modelando a anatomia interna do canal radicular, relatados nesses casos, mostrou características clínicas e radiográficas adequadas após 3 anos. Essa técnica pode ser considerada eficaz, menos invasiva e adequada para restaurar os dentes tratados endodonticamente.
7	Estudo laboratorial in vitro	Avaliação comparativa da resistência de união por micro-pus-out regional do sistema de pinos de resina sob medida com um pino pré fabricado: um estudo in vitro	Indian J Dent Res. 2012	Os autores concluíram que o grupo de pinos reembasados cimentados com sistema self-etch apresentaram os maiores valores de resistência de união em todas as regiões, quando comparadas aos demais grupos.
8	Relato de caso clínico	Pinos anatômicos: descrição da técnica e controle radiográfico após seis anos	Full Dent 2012	Após seis anos de acompanhamento, clínico e radiográfico, observou-se que os pinos anatômicos apresentavam-se estáveis, atingindo os objetivos de dar maior resistência à compressão e à tração, ser biocompatível com o dente e o material restaurador, bem como ofereceu melhor estética e menor tempo de confecção, de custo acessível, além de

				permitir um melhor preenchimento do canal, com fina espessura de cimento
9	Relato de caso clínico	Uso de um pino anatômico direto em um canal radicular alargado: um acompanhamento de 3 anos.	Oper Dent. 2016	O uso de pinos anatômicos diretos em canais radiculares alargados é uma técnica prática e rápida que pode ser aplicada em restaurações estéticas diretas e indiretas, com o objetivo de aumentar a resistência de união entre o pilar de fibra e os canais radiculares e minimizar o risco de fraturas comumente observado com postes de metal fundido.
10	Relato de caso clínico	Confecção de pino anatômico pela técnica semidireta.	Revista rede de cuidados em saúde. 2017	A restauração de dentes tratados endodonticamente com a utilização de pinos anatômicos mostrou ser uma opção viável, principalmente em casos de raízes fragilizadas como observado neste caso clínico.

Alguns dentes são severamente mutilados devido a cáries, trauma ou mesmo como resultado de grandes restaurações anteriores. Em caso de evidente perda de coroa clínica, a maior parte dos dentes podem ser incapazes de manter a restauração final sem algum apoio adicional. Pinos e sistema de núcleo têm sido, portanto, popular e amplamente utilizados para tais dentes (MONTICELLI *et al.*, 2004).

Um exemplo de pino muito usado hoje são os retentores em fibra de vidro, pois comparados aos metálicos apresentam vantagens como estética favorável, resistência a corrosão e remoção mais simplificada e a técnica permite a cimentação em única sessão, assim tendo um tempo clínico menor (WEBBER *et al.*, 2015).

Os pinos de fibra são um novo avanço no campo da odontologia. A transmissão desfavorável de tensão do pino para o remanescente dentário resultante do alto módulo de elasticidade do pino de metal leva a frequentes trincas ou mesmo fratura do dente, o que resulta no fracasso do tratamento. Isto levou à diminuição nas preferências do uso de pinos metálicos e crescente popularidade de pinos de fibra (LAMICHHANE *et al.*, 2014).

Porém, o pino de fibra de vidro precisa cumprir com o critério mecânico para ter sucesso e longevidade, é necessário que esteja o mais próximo possível das paredes do conduto, gerando uma fina camada de cimento (SANTOS 2014).

As complicações relacionadas aos pinos de fibra têm sido observadas como sendo menos catastróficas, o que geralmente inclui problemas relativamente mais simples de serem solucionados, tais como descolagem. Além disso, a preparação menos invasiva e mais conservadora do espaço necessário por estes sistemas tem sido uma vantagem significativa (DIKBAS e TANALP 2013).

Dessa maneira por possuir muitas vantagens, justifica-se a utilização da técnica do pino anatômico com resina composta. Esta técnica é indicada para canais excessivamente amplos, em casos onde o cirurgião dentista não dispõe de um pino mais calibroso e situações com pouco remanescente coronário para suporte de restauração. Além de diminuir a quantidade de cimento que é fundamental para fixação e aumentar a fricção mecânica o que contribui significativamente para diminuir o estresse na interface adesiva durante a contração de polimerização (SOUZA-JUNIOR., *et al* 2012).

Dessa forma o uso das resinas compostas vem sendo amplamente utilizadas na odontologia, por causa da sua versatilidade foram capazes de modelar os canais radiculares, promovendo uma adaptação adequada dos pinos de fibra de vidro aos canais radiculares, esse tratamento de reembasamento dos pinos (pinos anatômicos), além da adaptação ao canal radicular, promove uma maior área de superfície em contato (CHAN *et al.*, 1993), melhorando a retenção pelos agentes de união e também um adicional de retenção friccional (FERRARI *et al.*, 2001; GRANDINI *et al.*, 2005), produzindo melhor resistência mecânica. Os grupos em que os pinos foram apenas cimentados, a espessura de cimento foi maior, proporcionando maior possibilidade de formação de bolhas e falhas (MANNOCCI *et al.*, 1999, WATZKE *et al.*, 2008), podendo resultar em falhas precoces e zonas de fragilidades responsáveis pelo início da propagação de fraturas intrínsecas (GIACHETTI *et al.*, 2004).

O estudo de Pedrosa-Filho em 2006, e o trabalho de Mannocci *et al.*, em 1999 apresentaram em análise de microscópio eletrônico de varredura formação de bolhas na camada de cimento. Por outro lado, o grupo em que os pinos foram reembasados (pinos anatômicos), a espessura de cimento foi mais fina e uniforme,

evitando a formação de bolhas nessa camada, que levaria ao enfraquecimento da união (GRANDINI *et al.*, 2005).

Tanoue *et al.*, (2007) citaram que a técnica de reembasamento dos pinos de fibra de vidro (pinos anatômicos) pode ser utilizada quando a forma do canal radicular for elíptica, quando ocorrer sobre corte accidental durante o preparo para colocação dos pinos, e ainda quando as restaurações metálicas fundidas perderem sua retenção, deixando as raízes previamente preparadas bastante fragilizadas. O uso de pinos reembasados com resina composta (pinos anatômicos) tem se mostrado bastante efetivo nas situações clínicas, como uma nova opção de conservação da estrutura dental.

Estas justificativas podem explicar os resultados obtidos nos quais os pinos reembasados (pinos anatômicos) apresentaram valores de resistência de união por tração, maiores do que os pinos não reembasados. Este resultado está de acordo com estudos que realizaram o mesmo tipo de tratamento como o trabalho de Pedrosa-Filho, 2006 e de Grandini *et al.*, 2005. Além dos melhores resultados de resistência de união, a técnica de reembasamento dos pinos (pinos anatômicos) de fibra de vidro é simples, de fácil execução, sendo possível de ser realizada clinicamente (VELMURUGAN e PARAMESWARAN, 2004; IGLESIAS-PUIG e ARELLANO-CARBONERO, 2004; TANOUE *et al.*, 2007).

Além dos pinos reembasados (pinos anatômicos) diminuírem a espessura de cimento nos canais radiculares, este tipo de tratamento exerce pressão de assentamento sobre o cimento contra as paredes dentinárias, fazendo com que estes penetrem mais no substrato (CHIEFFI *et al.*, 2007).

Analisando a resistência e união dos pinos modelados, Pedrosa-Filho (2006) empregou a técnica do pino reembasado e os comparou com os pinos cimentados que não receberam este tipo de tratamento. Pelos resultados alcançados, o autor pode afirmar que o reembasamento dos pinos de fibra de vidro (pinos modelados) atingiu valores de resistência de união mais elevados do que os apenas cimentados, e que a técnica de reembasamento (pino modelado) mostrou-se eficaz para elevar a retenção de pinos de fibra de vidro cimentados em canais radiculares.

Velmurugan, Parameswaran (2004) descreveram por meio de caso clínico, uma técnica de confecção de pino e núcleo individualizados em compósito. Para isso,

realizaram modelagem do conduto com cera, seguindo-se com a moldagem do padrão obtido com elastômero e condensação da resina composta no interior deste molde, polimerizando-a. Pode-se, segundo os autores, realizar polimerização adicional do conjunto pino/núcleo após remoção do molde. Segue-se, então, com a fixação do retentor individualizado utilizando técnica adesiva, associando sistemas adesivos e cimentos resinosos. Através dos resultados apresentados neste artigo, os autores afirmaram que este tipo de retentor se mostra esteticamente compatível e adere-se à dentina, melhorando a distribuição de forças. Outra vantagem relatada seria a eliminação de diversas interfaces entre materiais diferentes.

Em um caso clínico relatado por Iglesia-Puig, Arellano-Cabornero (2004), onde a presença de lesão de cárie destruiu o apoio coronário de uma coroa metalocerâmica, mas preservou as margens do preparo. Para solucionar este caso, os autores utilizaram uma técnica que consiste na obtenção de um pino e núcleos individualizados e passíveis de serem adaptados tanto ao canal radicular quanto à coroa já confeccionada. Foi realizada a desobturação, limpeza e lubrificação do canal, seguida pela inserção do pino de fibra envolvido com compósito para modelagem do canal. O mesmo procedimento foi realizado para a adaptação da coroa. Os autores concluíram que a adaptação dos pinos às paredes do canal radicular representa importante papel no desempenho biomecânico da restauração final, e que através desta técnica, pode-se obter pinos adaptados em uma única sessão.

Um outro estudo apontou as vantagens destas técnicas que incluem diminuição da linha de cimentação, tornando-a mais uniforme, diminuição da incidência de bolhas e falhas na camada de cimento, e ainda preservação da estrutura dentária, pois adapta o pino ao canal e não o contrário (GRANDINI *et al.*, 2005). Os pinos anatômicos promovem justaposição com a superfície dentinária e tendem a apresentar maiores valores de resistência de união pelo aumento da resistência friccional. Esta justaposição também pressiona o cimento contra as paredes do canal, promovendo maior embricamento mecânico, e conseqüentemente maior resistência de união (CHIEFFI *et al.*, 2007).

Constâncio *et al* 2012. relataram um caso clínico em que foram utilizados pinos anatômicos por meio da combinação de um pino principal de fibra de vidro, com pinos de fibra de vidro acessórios e preenchimento intra-radicular com resina autopolimerizável e coroas de cerâmicas puras. Após seis anos de acompanhamento

clínico e radiográfico, os autores observaram que os pinos anatômicos se apresentavam estáveis, atingindo o objetivo de preservação das raízes fragilizadas.

Teoricamente, os pinos reforçados com fibras quando combinados com o cimento resinoso e resina composta, formam um complexo estrutural funcionalmente homogêneo (monobloco), junto com a dentina radicular. Assim, os pinos de fibra são escolhidos devido a sua excelente biocompatibilidade, propriedades estéticas e mecânicas e módulo de elasticidade (LIU *et al.*, 2013; SHIRATORI *et al.*, 2013). Desta forma, por todas as vantagens biomecânicas apresentadas e pela atual tendência na busca por procedimentos cada vez mais estéticos, o pino pré-fabricado de fibra de vidro vem se destacando cientificamente e comercialmente (PIZI *et al.*, 2003; MOHSEN, 2012).

Vemos que a utilização de pino anatômico tem se mostrado uma alternativa com sucesso clínico bastante interessante, com longevidade clínica satisfatória. No ano de 2011, Costa *et al.* relataram 3 casos clínicos de sucesso com acompanhamento de 3 anos, utilizando os pinos de fibra anatômicos.

De acordo com Gomes *et al.*, (2016), o uso de pinos anatômicos diretos em canais radiculares alargados é uma técnica prática e rápida que pode ser aplicada tanto para restaurações diretas quanto indiretas com o objetivo de aumentar a resistência de união entre o pino de fibra e o canal radicular, minimizando o risco de fraturas catastróficas frequentemente observado com pinos metálicos. Os autores apresentaram um acompanhamento e sucesso clínico de três anos na reabilitação com pino anatômico, em concordância com os resultados de acompanhamento de 18 meses do caso apresentado. Além disso, um recente estudo tem mostrado que o formato do pino de fibra de vidro poderia influenciar na resistência à fratura de dentes tratados endodonticamente (MAROLI A *et al.*, 2017)

No estudo de Correa Neto *et al.*, (2017), houve a necessidade de individualização do pino de fibra de vidro para utilização em dente anterior pelo fato deste elemento dental possuir canal amplo. Corroborando com essa ideia, Guimarães filho *et al.*, (2017) também optou pelo reembasamento do pino de fibra de vidro com resina composta para reabilitação de dente anterior, favorecendo o assentamento deste no conduto largo, propiciando o ajuste do pino em relação ao canal, a retenção da restauração, a linha de cimentação, estabilidade e durabilidade protética, assim como também a estética que a região anterior requer.

Em um estudo in vitro realizado por Clavijo et al., (2009) foi avaliado a resistência à fratura e tipo de falha de raízes bovinas fragilizadas restauradas com diferentes pinos intra-radulares. Cinquenta incisivos bovinos foram selecionados e suas raízes foram desgastadas até que sobrasse 1,0 milímetro de parede de dentina. Em seguida, as raízes foram divididas em cinco grupos (n=10): GI - raízes fragilizadas reabilitadas com núcleo metálico fundido; GII - raízes fragilizadas reabilitadas com pinos de fibra de vidro e pinos acessórios de fibra de vidro; GIII - raízes fragilizadas reabilitadas com pino anatômico direto (resina composta mais pino de fibra de vidro); GIV - raízes fragilizadas reabilitadas com pino anatômico indireto de fibra de vidro e GV - controle (espécimes sem pinos intra-radulares). Um material de moldagem de poliéter foi utilizado para simular o ligamento periodontal. Depois de simular o ligamento periodontal, as amostras foram submetidas à uma máquina de ensaio universal à uma velocidade de carga de compressão de 0,5 mm/min até a fratura, numa angulação de 135° em relação ao longo eixo do dente sobre a face palatina. GI e GIV apresentaram maior resistência à fratura ($p < 0,05$) do que o GII. GIII apresentou valores intermediários, sem diferença estatisticamente significativa ($p > 0,05$) entre os grupos GI, GII e GIV. O grupo controle (GV) produziu os menores valores de resistência à fratura média ($p < 0,05$). Apesar de obter o maior valor médio, as amostras do GI apresentaram 100% de falhas desfavoráveis. GII apresentou 20% das falhas desfavoráveis. GIII, GIV e GV apresentaram apenas falhas favoráveis. Embora seja um estudo in vitro, os resultados deste estudo mostraram que o uso de pinos anatômicos diretos e indiretos nas raízes fragilizadas pode ser uma alternativa ao núcleo metálico fundido.

Em relação ao tratamento de superfície dos pinos, Ranjithkumar et al., (2012) compararam a resistência de união por teste de micro push-out de pinos de fibra de vidro reembasados ou não, cimentados com adesivo autocondicionantes e/ou sistema adesivo convencional, em várias regiões da raiz. 40 dentes humanos recém-extraídos (incisivos centrais superiores) foram selecionados para este estudo; as coroas foram removidas, 2-5 mm coronal à junção esmalte-cimento. Comprimentos de trabalho foram criados, os canais radulares foram ampliados sequencialmente até o ápice e obturados com guta-percha e cimento AH Plus. Os condutos foram preparados a uma profundidade de 10 mm utilizando alargador de tamanho #3. Após o preparo, cada espécime foi incluso em resina acrílica quimicamente ativada. As raízes foram distribuídas aleatoriamente em quatro grupos: Grupo I: Pino reembasado

mais adesivo self-etch; Grupo II: pino de fibra de vidro mais adesivo self-etch; Grupo III: pino reembasado mais ácido e adesivo; Grupo IV: pino de fibra de vidro mais ácido e adesivo. Todos os pinos foram cimentados com cimento resinoso dual. Cada raiz foi seccionada perpendicularmente ao longo eixo usando um micrótomo e submetida ao teste de resistência de união em máquina de ensaio de micro push-out. Os autores concluíram que o grupo de pinos reembasados cimentados com sistema self-etch apresentaram os maiores valores de resistência de união em todas as regiões, quando comparado aos demais grupos.

Tem sido demonstrado na literatura as vantagens dos pinos de fibra, os quais reduzem a incidência de fraturas na raiz, se comparados aos pré-fabricados metálicos ou metálicos convencionais. Os pinos de fibra de vidro foram classificados como significativamente melhores que os metálicos, em revisão sistemática que comparou 997 artigos entre os anos de 1945 e 2008. (MELO SÁ *et al.*, 2010).

Contudo Oliveira *et al.*, (2018) concluem que diante da dinâmica da odontologia e da vanguarda dos materiais e técnicas, é necessário o monitoramento dos casos em que se empregam os pinos pré-fabricados com o intuito de fazer um apurado e registro dos achados sobre o desempenho biomecânico desses núcleos na busca de adquirir mais conhecimento sobre este tema.

5 CONSIDERAÇÕES FINAIS

Podemos concluir que dentes com pouco remanescente coronário e tratamento endodôntico, onde a estética for essencial os pinos de fibra de vidro são os mais indicados por englobar estética e função. Os pinos cerâmicos apesar de possuir estética superior aos demais pinos estéticos, possui uma maior rigidez, assim tem uma maior tendência a fratura radicular tendo a sua indicação mais limitada. Os pinos de fibra de vidro não têm risco de corrosão comparado aos pinos metálicos que é um fator de escurecimento dentário e como uma vantagem que hoje é muito importante, dispensa laboratório protético, resultando em um menor número de consultas.

O uso de pinos de fibra de vidro anatômicos na reabilitação de dentes anteriores ou canais amplos é uma técnica eficiente e promissora, pois cria um retentor individualizado, com melhor adaptação, diminuição da linha de cimentação e imbricamento mecânico, promove menos risco de fraturas radiculares irreversíveis, além de ter um bom resultado estético, melhor aproveitamento do remanescente dentário tornando o tratamento mais conservador e dependendo da técnica de confecção pode se concluir em uma única sessão e tem boa longevidade e é de grande importância que estudos laboratoriais in vitro e clínicos sejam realizados sobre o assunto para fundamentar os cirurgiões-dentistas na execução das técnicas para que cada vez mais os tratamentos sejam previsíveis e satisfatórios.

REFERÊNCIAS

- AKKAYAN, B. An in vitro study evaluating the effect of ferrule length on fracture resistance of endodontically treated teeth restored with fiber-reinforced and zirconia dowel systems. **J Prosthet Dent**. 2004; 92(2): 155-62.
- ALBUQUERQUE, R. C.; ALVIM, H. H. **Pinos pré-fabricados e núcleos de preenchimento. Reabilitação oral: previsibilidade e longevidade**. São Paulo: Napoleão Ltda, 2011. v. 1, p. 446-473.
- ASSIF, D. et al. Photoelastic analysis of stress transfer by endodontically treated teeth to the supporting structure using different restorative techniques. **J. Prosthet. Dent**. 1993; 69: 36-40.
- BALBOSH A, Kern M. Effect of surface treatment on retention of glass-fiber endodontic posts. **J Prosthet Dent**. 2006; 95(3): 218-23.
- BALKENHOL M, et al. Survival time of cast post and cores: A 10-year retrospective study. **Journal of Dentistry**. 2007; 35: 50–58.
- BARATIERI, L.N. **Abordagem restauradora de dentes tratados endodonticamente- pinos/núcleos e restaurações unitárias**. Odontologia Restauradora. São Paulo: Santos, p. 619-671. 2001.
- BARATIERI, L. N et al. **Odontologia restauradora: fundamentos e técnicas**. São Paulo: Editora Santos, 2010.
- BARBOSA, I.F et al. Pinos de fibra: Revisão da literatura. **Revista Uningá**. Vol.28, n.1, p.83-87.2016. Disponível em: <http://revista.uninga.br/index.php/uningareviews/article/view/1859/1458>. Acesso em: 19 de fevereiro de 2020.
- BATEMAN G.; RICKETTS DN.; SAUNDERS WP. Fibre-based post systems: a review. **Br Dent J**. 2003; 195:43-8.
- BEX RT, PARKER MW, JUCKENS JT, PELLEU GB. Effect of dentinal bonded resin post-core preparations on resistance of vertical root fracture. **J Prosthet Dent**, St Louis 1992;67(6):768-772.
- BOING T.F et al. Avaliação do grau de conversão de uma resina composta utilizando diferentes tratamentos de superfície previamente à fotopolimerização final. **Rev Dent online**. 22: 9-14.2011. Disponível em: <http://coral.ufsm.br/dentisticaonline/1018.pdf>. Acesso em: 17 de abril de 2019.
- CARDOSO, R. J. A.; GONÇALVES, E. A. N. **Pinos intra-radiculares pré-fabricados**. In: Odontologia: arte, ciência e técnica. São Paulo: Artes Médicas, 2002. v. 19, p. 441-462.
- CHAN, F.W. The effect of post adaptation in the root canal on retention of posts cemented with various cements. **Aust Dent J**. 38(1): 39-45. 1993. Disponível em: <https://onlinelibrary.wiley.com/doi/pdf/10.1111/j.1834-7819.1993.tb05449.x>. Acesso em: 14 de fevereiro de 2020.

CHIEFFI N, et al. The effect of application sustained seating pressure on adhesive luting procedure. **Dent Mater** 2007;23(2): 159-64.

CLAVIJO, Victor et al. Pinos Anatômicos uma nova perspectiva clínica. **Revista Dental Press Estética**. v. 3, n. 3, p. 110, jul/ago/set 2006.

CLAVIJO, Victor et al. Fracture strength of lared bovine roots restored with different intraradicular posts. **J Appl Oral Sci**. 2009;17(6):574-8.

CLAVIJO, Victor.; KABBACH, Willian. Pinos anatômicos: acredite nessa técnica. **Clínica-International Journal of Brazilian Dentistry**, Florianópolis, v. 10, n. 1, p.12-21, jan/mar. 2014.

CONCEIÇÃO, E.N. **Dentística: saúde e estética**. Porto Alegre, Artes Médicas Sul, 2000.

_____. **Restaurações estéticas: compósitos, cerâmicos e implantes**. São Paulo: Artmed. 2005.

_____. **Dentística: saúde e estética**. 2. ed. Porto Alegre: Artmed, 2007.

CONCEIÇÃO, A.B.; CONCEIÇÃO, E.N. **Restaurando raízes fragilizadas**. Canal de Notícias Angelus, n.3, 2006.

CONSTÂNCIO, S. T et al. Pinos anatômicos - Descrição da técnica e controle radiográfico após seis anos. **Full Dent**, Campinas, v. 12, n. 3, p.416-423, ago. 2012. Disponível em: <http://livrozilla.com/doc/305799/artigo-completo---livrosodonto.com.br>. Acesso em: 14 de fevereiro de 2020.

CORRÊA, L.R.N et al. **Confecção de pino anatômico pela técnica semidireta**. **Revista rede de cuidados em saúde**. V.10.n1.2017. Disponível em: <http://publicacoes.unigranrio.edu.br/index.php/rcs/article/view/4281/2240>. Acesso em: 14 de fevereiro de 2020.

COSTA RG, et al. Three Year FollowUp of customized glass fiber esthetic posts. **Eur J Dent** 2011; 5: 107-12.

DIKBAS, I.; TANALP, J. An overview of clinical studies on fiber post systems. **ScientificWorldJournal**. 2013;171380.

ERASLAN O et al. The finite element analysis of the effect of ferrule height on stress distribution at post-and-core-restored all-ceramic anterior crowns. **Clin Oral Invest**. 2009; 13: 223-7.

FERNANDES JUNIOR D.; BECK H. Vantagens dos pinos de fibra de vidro. **Revista de Odontologia da UBC** Vol. 6, Nº. 1, Jan-jun. 2016.

FERRARI, M et al. Efficacy of different adhesive techniques on bonding to root canal walls an SEM investigation. **dental Mater**, Copenhagen, v. 17, no. 5, p. 422-429, Sept. 2001.

FERRARI M et al. Fiber posts characteristics and clinical applications. **Ist Ed, Masson**, Milano, Italy, 2004. PP.25-120.

- FIGUEIREDO FED.; MARTINS – FILHO, PRS.; FARIA – E SILVA, AL. Do Metal Post-retained Restorations Result in More Root Fractures than Fiber Post-retained Restorations? **A Systematic Review and Meta-analysis**. *JOE*. 2015; 41(3): 309-16.
- GIACHETTI L, et al. Translucent fiber post cementation using a light-curing adhesive/composite: SEM analysis and pull-out test. **J Dent**. 2004 Nov;32 (8):629-34
- GRANDINI, S et al. SEM evaluation of the cement layer thickness after luting two diferents posts. **J Adhes Dent**.7: 235-240. 2005.
- GOMES, GM et al. Use of a Direct Anatomic Post in a Flared Root Canal: A Three-year Follow-up. **Oper Dent**. 2016;41: E23-8.
- GORACCI, C.; Ferrari M. Current perspectives on post systems: a literature review. **Aust Dent J** 2011; 56:77-83.
- GUIMARÃES FILHO R. C et al. Pino de fibra de vidro reanatomizado com resina composta: um relato de caso. **Revista de Odontologia Contemporânea – ROC** Volume 1 número 2 dezembros 2017.
- GUIOTTI, F. A et al. Visão contemporânea sobre pinos anatômicos. **Arch Health Invest**. v. 3, n. 2, p. 64-73, (2014).
- HABIB S, et al. Concepts of restoring endodontically treated teeth among dentists in Saudi Arabia. **The Saudi Journal for Dental Research** 5, 15–20. (2014).
- IGLESIA-PUIG, ARELLANO-CARBONERO. Fiber-reinforced post and core adapted to a previous metal ceramic crown. **J Prosthet Dent**. 2004; 91(2):191-4.
- JHA P.; JHA M. Retention of fiber in different dentin regions: Um estudo in vitro. **Indiana J Dent Res** 2012; 23:337-40.
- LAMICHHANE A, et al. Dental fiber-post resin base material: a review. *Adv Prosthodont*. 2014; 6(1):60-5 Lamichhane A, Xu C, Zhang FQ. Dental fiber-post resin base material: a review. **Adv Prosthodont**. 2014; 6(1):60-5.
- LASSILA LP, et al. Flexural properties of fiber reinforced root canal posts. **Dent Mater J**. 2004;20: 29-36.
- LEMOS C. A. A et al. Influence of diameter and intraradicular post in the stress distribution. Finite element analysis. **Rev Odontol UNESP**. 45(3): 171-176.May-June 2016.
- LOOS, E. **CIMENTOS RESINOSOS**. 2004. 34 f. Monografia (Especialização) - Curso de Especialização em Prótese Dentária, Universidade Federal de Santa Catarina, Florianópolis, 2004. Disponível em: <http://tcc.bu.ufsc.br/Espodonto204888.PDF>. Acesso em: 18 de fevereiro 2020.
- MACEDO, V. C. et al. Effect of cement type, relining procedure, and length of cementation on pull-out bond strength of fiber posts. **J Endod**, 2010 Sep: 36 (9):1543-6.
- MAROLI A, et al. Biomechanical behavior of teeth without remaining coronal structure restored with different post designs and materials. **Mater Sci Eng C Mater Biol Appl**. 2017; 76:839-44.

- MARTINHO, F. C, et al. Comparison of different pretreatment protocols on the bond strength of glass fiber post using self-etching adhesive. **J Endod.** 2015; Jan;41(1):83-7.
- MARQUES. J. N; et al. Análise comparativa da resistência de união de um cimento convencional e um cimento autoadesivo após diferentes tratamentos na superfície de pinos de fibra de vidro. **Rev Odontol UNESP.** 2016.
- MELO A. R. S; et al. Reconstrução de dentes severamente destruídos com pino de fibra de vidro. **Odontol. Clín. -Cient.** Recife, 14(3) 725 - 728, Jul. / Set. 2015.
- MENDONÇA, C. G.et al. Radiographic analysis of 1000 cast posts in Sergipe state, Brazil. **Rev Odontol UNESP.** 2017 Sept-Oct; 46(5): 255-260.
- MIORANDO B; et al. Utilização de pinos intra-radulares. **journal of Research in Dentistry** 6(1):16-22. 2018.
- MOHSEN CA. Evaluation of push-out bond strength of surface treatments of two esthetic posts. **Indian J Dent Res** 2012.
- MONTE-ALTO R. V; et al. **Dicas: Pinos de Fibra de Vidro Personalizados.** Angelus Ciência e Tecnologia. Copyright© 2016.
- MONTICELLI F, et al. Micromorphology of the fiber post-resin core unit: a scanning electron microscopy evaluation. **Dent Mater** 2004; 20:176-83.
- MUNIZ, LEONARDO. **Reabilitação estética em dentes tratados endodonticamente:** pinos de fibra e possibilidades conservadoras. São Paulo: Santos, 2010.
- NAMORATTO, I. R et al. Cimentação em cerâmicas: evolução dos procedimentos convencionais e adesivos. **Rev. Bras. Odontol.**, Rio de Janeiro, v. 2, n. 70, p.142-7, 2013. Disponível em: <http://revista.aborj.org.br/index.php/rbo/article/view/500/390>. Acesso em: 18 de fevereiro de 2020.
- NAUMANN M, et al. Randomized controlled clinical pilot trial of titanium vs glass fiber prefabricated posts: preliminary results after up to 3 years, **International Journal of Prosthodontics**, vol. 20, no. 5, pp. 499– 503, 2007.
- OLIVEIRA R. R et al. Resistência à fratura de dentes reforçados com pinos pré-fabricados: revisão de literatura. **Jornal of Research in Dentistry.** 6(2):35-42. 2018.
- PEDREIRA A. P. R. V.; KOREN A. R. R. Quando indicar retentores intra-radulares de fibra de vidro ou metálicos? **Oral Sciences** ;5(2): 3-4.2013.
- PEDROSA-FILHO, C. F. **Influência do reembasamento com resina composta na resistência à extrusão de retentores intra-radulares de fibra de vidro.** 2006. 111 f. Tese (Doutorado) - Curso de Doutor em Clínica Odontológica, Faculdade de Odontologia de Piracicaba, Piracicaba, 2006. Disponível em: http://repositorio.unicamp.br/bitstream/REPOSIP/289716/1/PedrosaFilho_CelsodeFreitas_D.pdf. Acesso em: 27 de outubro de 2019.
- PEREIRA, Jeferson Ricardo. **Retentores Intra-radulares.** São Paulo: Artes Médicas, 2011.

PINHEIRO N S et al. Retentores intra-radulares: qual, quando e como usar? revisão de literatura. **Revista Diálogos Acadêmicos**, Fortaleza, v. 5, n. 1, jan. /jun. 2016.

PIZI, ECG. **Avaliação da resistência e do padrão de fratura de coroas cerâmicas fixadas sobre diferentes reconstruções**. Tese (Doutorado) da Faculdade de Odontologia de Piracicaba, Universidade Estadual de Campinas- UNICAMP- 2003.

RANJITHKUMAR, S et al. Comparative evaluation of the regional micro-push-out bond strength of custom- made resin post system with a prefabricated resin post: an in vitro study. **Indian J Dent Res**. 2012;23(4):484-9.

SANTOS, C. A. P. **Pino de fibra de vidro anatômico**: Relato de caso clínico. 2014. 49 f. Monografia (Especialização) - Curso de Odontologia, Universidade Estadual de Campinas, Piracicaba, 2014. Disponível em: file:///C:/Users/william/Downloads/9%C2%BA%20semestre/tcc/ARTIGOS-PINO/CarolinaAlvesPereiradosSantos_TCE.pdf. Acesso em: 03 de abril de 2019.

SANTOS L. R et al. Efeitos dos tratamentos da superfície de pinos de fibra de vidro na resistência de união em canais radiculares **REV. CIENC. Saúde** v.18, n1, p.5-11, Jan-Jun,2016.

SAUSEN, B.P. **Avaliação em mev da fenda de contração de polimerização entre pino de fibra de vidro e resina composta de baixa contração**. 2011. 37 f. TCC (Graduação) - Curso de Odontologia, Universidade Federal do Rio Grande do Sul, Porto Alegre, 2011.

SCELZA M. F. Z et al. **Bond Strength Evaluation of Two Adhesive Systems in Fiberglass Posts Cementations**. Pesquisa brasileira em odontopediatria e clínica integrada. 17 (1): e2918. 2017.

SEDGLEY CM.; MESSER, HH. Are endodontically treated teeth more brittle? **J Endod**. 1992; 18(7):332-5.

SHIRATORI FK, et al. Influence of technique and manipulation of self-adhesive resin cement intra-radicular post. **J Prothet Dent**. 2013;110(1):56-60.

SHIOZAWA, L.J. et al. Retenção de pinos pré-fabricados e núcleos metálicos fundidos cimentados com cimento resinoso e fosfato de zinco. **Rpg Rev Pós Grad**, São Paulo, v. 8, n. 12, p.248-54, nov. 2005.

SILVA, Luciana Mendonça da. **Resistência da união da cimentação adesiva de pinos de fibra de vidro frente ao teste de remoção por extrusão**. 2009. Dissertação (Mestrado em Dentística) - Faculdade de Odontologia de Bauru, University of São Paulo, Bauru, 2009.

SILVA, N. R et al. Influence of different post design and composition on stress distribution in maxillary central incisor: Finite element analysis. **Indian J Dent Res**, 2009, 20 (2):153-8.

SILVA P. R. A et al. Avaliação da influência da translucidez de pinos de fibra de vidro na resistência adesiva de um cimento autoadesivo. **J Health Sci Inst**. 2013;31(1):27-35 2013.

- SOARES, CJ et al. Influence of airborne-particle abrasion on mechanical properties and bond strength of carbon/epoxy and glass/bis-GMA fiber-reinforced resin posts. **J Prosthet Dent** 2008;99: 444-54.
- SOARES CJ et al. Longitudinal clinical evaluation of post systems: a literature review, **Brazilian Dental Journal**, vol. 23, no. 2, pp. 135–140, 2012.
- SOUZA-JUNIOR, E. J et al. Pino anatômico com resina composta: relato de caso. **Rev Odontol Bras Centra**, Campinas, v. 58, n. 21, p.534-537, set. 2012.
- STOCKTON, LW. Factors affecting retention of post systems: A literature review. **J Prosthet Dent**. 1999; 81:380-5.
- SUMMIT, J. B et al. **Fundamentals of Operative Dentistry**. Quintessence, 2^a. ed. p. 546-566, 2001.
- TANOUE, N. et al. Application of a preimpregnated fiber-reinforced composite in the fabrication of an indirect dowelcore. **J Oral Sci**, 2007; 49:179-182. Disponível em: <https://www.ncbi.nlm.nih.gov/pubmed/17634733>. Acesso em: 18 de março de 2019.
- TEIXEIRA, S.C. et al. **Bond Strength of Fiber Posts to Weakened Roots After Resin Restoration With Different Light-Curing Times**. JOE. v. 35, n. 7, July 2009. Disponível em: [https://www.jendodon.com/article/S0099-2399\(09\)00362-8/fulltext](https://www.jendodon.com/article/S0099-2399(09)00362-8/fulltext). Acesso em: 18 de março de 2019.
- TERRY, Douglas A.; GELLER, Willi. **Odontologia estética e restauradora**. 2 ed. São Paulo: Editora Quintessence, 2014.
- TORBJONER, A.; KARLSSON, S; ODMAN, P. A. Survival rate and failure characteristics for two post designs. **J Prosthet Dent**, Saint Louis, v.73, n.5, p.439-44, May 1995.
- VALDIVIA, A. D. C. et al. Effect of Surface Treatment of Fiberglass Posts on Bond Strength to Root Dentin. **Brazilian dental jornal**. 25(4):314-320 (2014).
- VELMURUGAN, N.; Parameswaran A. Custom-made resin post and core. **Oper Dent**. 2004; 29(1):112-4.
- WATZKE, R et al. Interface homogeneity of adhesively luted glass fiber posts. **Dent. Mater.**, Kidlington, v. 24, n. 11, p. 1512-1517, Nov. 2008. Disponível em: <https://www.ncbi.nlm.nih.gov/pubmed/18466965>. Acesso em: 03 de março de 2020.
- WEBBER M. B. F et al. Analysis of Bond Strength by Pull Out Test on Fiber Glass Posts Cemented in Different Lengths. **Journal of International Saúde Bucal**. 7 (4): 7-12. 2015.
- WEISER, F.; BEHR, M. Self-adhesive resin cements: a clinical review. **J Prosthodont**. Feb;24(2):100-8.2015. Disponível em: <https://www.ncbi.nlm.nih.gov/pubmed/25041496>. Acesso em: 03 de março de 2020.