



**CENTRO UNIVERSITÁRIO FAMETRO**  
**MEDICINA VETERINÁRIA**

**MARÍLIA FREIRE ALVES**  
**BRUNNA COSTA ARAÚJO LOPES**

**FORMAS AMASTIGOTAS EM REGIÃO DE METATARSO DE UM CÃO COM**  
**LEISHMANIOSE VISCERAL: ESTUDO DE CASO**

**FORTALEZA**

**2023**

MARÍLIA FREIRE ALVES  
BRUNNA COSTA ARAÚJO LOPES

FORMAS AMASTIGOTAS EM REGIÃO DE METATARSO DE UM CÃO COM  
LEISHMANIOSE VISCERAL: ESTUDO DE CASO

Artigo TCC apresentado ao curso de Bacharel em Medicina Veterinária do Centro Universitário Fametro–UNIFAMETRO – como requisito para a obtenção do grau de bacharel, sob a orientação da prof. <sup>a</sup> Dra. Sabrina Tainah da Cruz Silva Bezerra.

FORTALEZA  
2023

MARÍLIA FREIRE ALVES  
BRUNNA COSTA ARAÚJO LOPES

FORMAS AMASTIGOTAS EM REGIÃO DE METATARSO DE UM CÃO COM  
LEISHMANIOSE VISCERAL: ESTUDO DE CASO

Artigo TCC apresentada no dia 12 de junho de 2023 como requisito para a obtenção do grau de bacharel em Medicina Veterinária do Centro Universitário Fametro – UNIFAMETRO – tendo sido aprovado pela banca examinadora composta pelos professores abaixo:

BANCA EXAMINADORA

---

Prof<sup>a</sup>. Dra. Sabrina Tainah da Cruz Silva Bezerra  
Orientadora – Centro Universitário Fametro

---

Prof<sup>o</sup>. Dr. Cláudio Henrique de Almeida Oliveira  
Membro – Centro Universitário Fametro

---

Ms. Francisco Charles Barbosa Matias  
Hospital Veterinário Popular

## **AGRADECIMENTOS DE BRUNNA**

Agradeço primeiramente a Deus pela vida e por me proporcionar realizar um sonho de uma profissão tão linda. Agradeço também a minha família, em especial a minha mãe Tereza Neuma e minhas tias Lúcia de Fátima e Fátima Araújo que me deram todo suporte durante essa caminhada. Agradeço a minha filha Celina Araújo por ser meu maior combustível e não me deixar desistir nos momentos difíceis e também a meu gatinho Grey que tanto amo.

Agradeço aos meus amigos externos e da faculdade por todo companheirismo e aos professores que passaram todo conhecimento que tenho hoje. Por fim agradeço a todos os animais que já tive contato e que ainda terei. Prometo fazer o melhor para saúde e bem estar deles.

## **AGRADECIMENTOS DE MARÍLIA**

Primeiramente a Deus pela proteção, cuidado e por ter me ajudado a vencer mais uma etapa em minha vida. Também sou grata a minha mãe Maiza Freire, ao meu pai Willame Gadelha e a minha irmã Mayara Freire que foram minha base nesses cinco anos e que me ajudaram de alguma forma e onde quer que estejam eu sei que torcem por mim.

Também sou grata ao meu sobrinho Emanuel Freire que aos seus seis meses carrega consigo a missão de tornar nossos dias mais alegres e iluminados, e cumpre essa missão muito bem. Espero mostrar-lhe o poder que os animais possuem de nos curar. Sou grata ao meu noivo Matheus Matias que esteve comigo desde o dia da matrícula no curso até o final deste ciclo. Obrigada por sempre me apoiar e por todo suporte emocional.

Gratidão aos animais que tive contato até hoje por nos ensinarem sobre pureza e amor, em especial as gatas filhas Fumaça, Eva e Anita. Espero ter contribuído de alguma forma para a saúde de cada um e ter-lhes mostrado que apesar da maldade dos homens, existem aqueles que cuidam, amam e respeitam esses seres criados por Deus.

E por fim, sou grata as minhas amigas Allana Ellen, Jéssica Moura, Brunna Araújo e Mariana Batista que tive o prazer de conhecê-las e ter tido bons momentos durante essa longa caminhada.

Essa conquista é minha e de todos vocês!

## ÍNDICE

RESUMO.....	6
LISTA DE FIGURAS .....	7
LISTA DE QUADROS .....	8
INTRODUÇÃO .....	9
RELATO DE CASO .....	10
RESULTADOS E DISCUSSÕES.....	12
CONCLUSÕES .....	19
REFERÊNCIAS .....	20

# FORMAS AMASTIGOTAS EM REGIÃO DE METATARSO DE UM CÃO COM LEISHMANIOSE VISCERAL: ESTUDO DE CASO

(*Amastigotes forms in the metatarsal region of a dog with visceral leishmaniasis: Case study*)

Marília Freire ALVES<sup>1\*</sup>, Brunna Costa Araújo LOPES<sup>1\*</sup>, Sabrina Tainah da Cruz Silva BEZERRA<sup>1</sup>

<sup>1</sup>Centro Universitário Fametro (UNIFAMETRO), Campus Carneiro da Cunha, Rua Carneiro da Cunha, 180, Jacarecanga, Fortaleza/CE, CEP: 60.010-470.

E-mail: [marilia.alves@aluno.unifametro.edu.br](mailto:marilia.alves@aluno.unifametro.edu.br), [brunna.lobes@aluno.unifametro.edu.br](mailto:brunna.lobes@aluno.unifametro.edu.br)

## RESUMO

A aproximação entre homens e animais resultou no surgimento de muitas doenças zoonóticas, como a leishmaniose, causada pela *Leishmania* sp. O principal vetor é o *Lutzomyia longipalpis* e os principais hospedeiros definitivos são os cães e os humanos. Os sinais clínicos são inespecíficos e o diagnóstico é feito com o auxílio dos exames complementares. O tratamento é variável e deve realizar o estadiamento antes de iniciar o protocolo terapêutico. Dessa forma, o objetivo desse estudo é relatar o caso de um canino macho, pastor alemão, pesando 24,400 kg, de 5 anos, diagnosticado com leishmaniose há 3 anos, que foi levado a uma clínica veterinária apresentando dor no membro posterior esquerdo. Foram realizados hemograma, bioquímicos (ALT e creatinina) que mostraram anemia, trombocitopenia, leucocitose e ALT e creatinina aumentadas. No retorno após 15 dias, foram realizados novos hemograma e bioquímicos, além de PCR da medula óssea, citologia aspirativa de tarso esquerdo e tomografia do membro. O hemograma mostrou progressão da anemia, o PCR negativou para leishmaniose, na citologia óssea foi diagnosticado osteomielite com presença de *Leishmanias* sp., e não foi obtido acesso à tomografia. Devido a isso, foi iniciado um novo ciclo com a miltefosina. No segundo retorno, após 1 mês e 14 dias, o animal apresentava melhora, mas ainda sentia dor no membro. Foram realizadas punção de medula óssea, onde observaram-se amastigotas de *Leishmania* sp, e radiografia do calcanhar esquerdo, que concluiu osteomielite em tarsos esquerdos. Com a terapêutica adotada nas reavaliações, o animal manteve-se estável até a finalização deste trabalho.

Palavras-chave: Osteomielite, Osteólise, Hipersensibilidade, Imunocomplexos.

## ABSTRACT

*The rapprochement between men and animals resulted in the emergence of many zoonotic diseases, such as leishmaniasis, caused by Leishmania sp. The main vector is Lutzomyia longipalpis and the main definitive hosts are dogs and humans. Clinical signs are nonspecific and the diagnosis is made with the help of complementary exams. Treatment is variable and staging should be carried out before starting the therapeutic protocol. Thus, the aim of this study is to report the case of a male canine, German shepherd, weighing 24,400 kg, 5 years old, diagnosed with leishmaniasis 3 years ago, who was taken to a veterinary clinic with pain in the left hind limb. Blood count, biochemicals (ALT and creatinine) were performed, which showed anemia, thrombocytopenia, leukocytosis and increased ALT and creatinine. On the return visit after 15 days, new blood count and biochemistry were performed, in addition to bone marrow PCR, aspiration cytology of the left tarsus and tomography of the limb. The blood count showed progression of the anemia, the PCR was negative for leishmaniasis, the bone cytology diagnosed osteomyelitis with the presence of Leishmanias sp., and access to tomography was not obtained. Because of this, a new cycle with miltefosine was started. On the second visit, after 1 month and 14 days, the animal showed improvement, but still felt pain in the limb. Bone marrow puncture was performed, where amastigotes of Leishmania sp were observed, and radiography of the left heel, which concluded osteomyelitis in the left tarsi. With the therapy adopted in the reassessments, the animal remained stable until the completion of this work.*

Key words: Osteomyelitis, Osteolysis, Hypersensitivity, Immune complexes.

## **LISTA DE FIGURAS**

Figura 1: Punção aspirativa de região de tarso esquerdo.....	15
Figura 2: Punção de medula óssea.....	15
Figura 3: Radiografia de calcânhar esquerdo.....	16



## **LISTA DE QUADROS**

Quadro 1: Lesões apresentadas desde o diagnóstico de leishmaniose.....	12
Quadro 2: Alterações nos hemogramas e bioquímicos 1 e 2 .....	14

## 1. INTRODUÇÃO

Com o decorrer dos anos, houve um aumento na aproximação entre homens e animais, sendo os cães os animais domésticos de maior convivência com os seres humanos (HOFFMANN *et al.*, 2012; CALDART *et al.*, 2015; JÚNIOR *et al.*, 2021). Devido a isso muitas doenças de caráter zoonótico estão ganhando espaço e sendo de grande importância compreendê-las. Dentre elas, destaca-se a Leishmaniose, uma enfermidade causada por protozoários do gênero *Leishmania sp.* (FRIEDMAN & KRAUSE-PARELLO, 2018; KROLOW *et al.*, 2022).

Segundo o Ministério da saúde (2022), 90% dos casos de Leishmaniose Visceral Humana (LVH) na América Latina ocorrem no Brasil, sendo considerado endêmico em várias regiões. O primeiro caso foi registrado em 1913 no estado do Mato Grosso, mas atualmente são registrados em média 3.500 casos anualmente. A principal espécie encontrada no Brasil é a *Leishmania infantum* (AZEVEDO *et al.*, 2019).

O principal vetor da doença é o flebotomíneo da espécie *Lutzomya longipalpis*. Os machos alimentam-se de seiva e néctar de plantas, enquanto as fêmeas de sangue de seres humanos, cães, gatos, animais silvestres e outros. Contudo, estudos mostram que carrapatos e pulgas são possíveis vetores da doença e que há também a possibilidade de transmissão venérea, transplacentária e por transfusão sanguínea (MARCONDES & ROSSI, 2013).

A leishmaniose visceral é causada pela espécie *Leishmania chagasi* ou *L. infantum*. Os hospedeiros definitivos são humanos, cães e animais silvestres, onde são encontradas no fígado, baço e medula óssea a forma amastigota que são ingeridas pelo mosquito durante o repasto sanguíneo. Já os hospedeiros intermediários são os mosquitos da espécie *Lutzomya longipalpis*, que transferem as formas promastigotas para indivíduos sadios (MONTEIRO, 2017).

O diagnóstico da enfermidade não deve ser realizado apenas com base na visualização dos sinais clínicos, hemograma, bioquímico e através da epidemiologia da localidade, pois existem outras doenças com alterações semelhantes (JERICÓ *et al.*, 2015; JÚNIOR *et al.*, 2021). Assim devem ser realizados outros testes que irão confirmar a doença, como os testes sorológicos, parasitológicos, imunológicos e moleculares. Os testes sorológicos não apresentam 100% de sensibilidade e especificidade (JERICÓ *et al.*, 2015; JÚNIOR *et al.*, 2021).

Dentre eles os mais utilizados são o teste de aglutinação direta (TAD), RIFI (teste padrão para diagnosticar a leishmaniose) (ALVES E BEVILACQUA, 2004; JÚNIOR *et*

al., 2021), ELISA (mais sensível que o RIFI) (BRASIL, 2006; SOUZA *et al.*, 2013; JÚNIOR *et al.*, 2021). Porém as técnicas de RIFI E ELISA são as mais recomendadas pelo ministério da saúde (MS) no Brasil (GREENE E VANDEVELDE, 2015; JÚNIOR *et al.*, 2021).

Há também o teste rápido imunocromatográfico DPP LVC que apresenta menor custo, auxiliando na triagem do animal e direcionamento para a necessidade de confirmação da doença por testes mais precisos (BISUGO *et al.*, 2007; FIOCRUZ/BIO-MANGUINHOS, 2020; MOTTA *et al.*, 2021). Além destes, também pode ser realizado o diagnóstico molecular através da técnica de reação em cadeia da polimerase (PCR), porém seu custo é elevado (SOUZA *et al.*, 2013; MOTTA *et al.*, 2021).

O diagnóstico parasitológico também pode ser utilizado e consiste em visualizar as formas amastigotas do parasita com o auxílio do microscópio. A coleta para a visualização do parasita pode ser realizada através de esfregaços sanguíneos, citologia aspirativa por agulha fina (CAAF) ou punção aspirativa por agulha fina (PAAF) (TEIXEIRA *et al.*, 2010; JÚNIOR *et al.*, 2021).

Dentre os sinais clínicos que a Leishmaniose Visceral Canina (LVC) pode causar, destacam-se os distúrbios locomotores como as lesões ósseas e a poliartrite. A poliartrite pode ocorrer tanto pela deposição de imunocomplexos na membrana sinovial (OLIVEIRA, 2012) quanto pela presença do parasito ocasionando reação inflamatória, assim como ocorre em outros órgãos (SILVA, 2009).

O tratamento da Leishmaniose Visceral é controvertível devido à dificuldade em obter a cura parasitária. Contudo, o tratamento mostra-se eficaz na maioria dos casos, consistindo em aumentar a imunidade e diminuir os sinais clínicos, a carga parasitária e a transmissibilidade (OLIVEIRA, 2018). Com isso, o objetivo deste trabalho é relatar o caso de um cão acometido com Leishmaniose Visceral, em que foram visualizadas formas amastigotas de *Leishmania sp.* em região de metatarso, local pouco comum.

## **2. RELATO DE CASO**

Foi atendido em um hospital veterinário um canino macho, da raça pastor alemão, pesando 24,400 Kg, de 5 anos de idade. O animal foi levado para uma consulta de rotina para reavaliação do seu quadro de Leishmaniose, visto que, havia sido diagnosticado há três anos e fazia reavaliações periódicas. Contudo, o paciente estava apresentando dor no membro pélvico esquerdo e lesões no calcanhar, cotovelo e regiões específicas. Ainda em

relação ao histórico do animal, o paciente apresentou erliquiose e anaplasmoses há dois anos.

No exame físico, o animal apresentava nível de consciência alerta, mucosas hipocoradas e normohidratado. A temperatura corporal encontrava-se em 38,6°C, demonstrando normotermia. Os sistemas oftálmico, cardíaco, respiratório, digestivo, urinário e nervoso não demonstraram alterações. Observou-se que haviam artrite e artrose no calcâneo esquerdo. Foram realizados hemograma completo e dosagem dos bioquímicos Alanina aminotransferase/Transaminase pirúvica (ALT/TGP) e creatinina.

Após 15 dias, o animal retornou à clínica e a tutora relatou que o paciente estava com o calcâneo mais edemaciado, sugerindo a possibilidade da formação de imunocomplexos articular devido à Leishmaniose. Foram realizados novos hemograma e bioquímico, PCR da medula óssea, tomografia computadorizada do calcâneo esquerdo e citologia aspirativa da região de tarso esquerdo, com a realização de sedação.

Após 1 mês e 14 dias, a tutora retornou à clínica com o animal afirmando que ele apresentava melhora, porém ainda ficava com o membro levantado, aparentando ainda sentir dor. Relatou também que o animal havia perdido peso durante o tratamento (23,500 kg), mas já havia voltado a se alimentar e estava bem. No exame físico, observou-se que o animal estava alerta, normocorado, normohidratado, normotérmico, com ausência de dor abdominal e ainda com aumento na região de calcâneo. Foi solicitada uma punção de medula óssea e radiografia do membro posterior esquerdo.

Vale ressaltar que na primeira ida ao veterinário, há três anos, o animal apresentava perda de peso, anorexia, secreção purulenta ocular, claudicação e histórico recente de carrapato. Ao exame físico observou-se linfadenomegalia generalizada, desconforto abdominal, dor em região de quadril e hipertermia de 40°C, tendo como suspeitas diagnósticas leishmaniose, erliquiose e displasia. Neste momento, o animal estava pesando 22,000 Kg.

Na ocasião foram realizados hemograma, bioquímico, radiografia de quadril e patela e sorologia para leishmaniose com diluição total. Foi iniciado tratamento para hemoparasitose e foi recomendado o controle de ectoparasitas. Neste momento, diagnosticou-se a leishmaniose visceral através da sorologia e foi iniciado o tratamento com alopurinol, miltefosina, prednisolona, domperidona e enrofloxacin.

Durante as reavaliações periódicas, houve retorno de alguns sinais oriundos do quadro de leishmaniose do animal como: lesões em cotovelos, focinho, pavilhão auricular e prepúcio, hiporexia, outros quadros de epistaxe leve, êmese, alopecia e outros. De

acordo com esses sinais clínicos e com os resultados dos exames que foram realizados, foram feitas as alterações necessárias nas prescrições, visando manter o animal clinicamente bem e estável.

### 3. RESULTADOS E DISCUSSÃO

Tendo em vista a inespecificidade dos sinais clínicos desta enfermidade, é importante a associação do exame clínico com os diferentes métodos de diagnóstico. Dentre os sinais clínicos mais comuns, pode-se observar linfadenomegalia, hiporexia, emagrecimento progressivo, lesões cutâneas e perioculares, epistaxe e alterações hepáticas e renais (SILVA, 2007). Isso explica a suspeita diagnóstica inicial de leishmaniose e os sinais apresentados durante o acompanhamento deste paciente.

Apesar da característica viscerotrópica do protozoário, cerca de 68% dos casos de Leishmaniose Visceral Canina (LVC) inclui alterações dermatológicas (FEITOSA *et al.*, 2000). A imunossupressão causada pela doença predispõe a ocorrência de infecções cutâneas fúngicas ou bacterianas oportunistas, causadas por agentes naturais da pele. Estes, em condições favoráveis ao seu desenvolvimento tornam-se patológicos, causando dermatites. Sendo assim, a pele é um órgão importante na determinação do progresso da infecção por *Leishmania* (CAVALCANTI *et al.*, 2004). O paciente em questão apresentou lesões, relatadas em seis consultas de reavaliação, conforme o quadro 1:

**Quadro 1: Lesões apresentadas pelo animal desde o diagnóstico de leishmaniose.**

Período após a primeira consulta	Locais da lesão	Conduta terapêutica
30 dias	Região nasal e testicular	<ul style="list-style-type: none"> <li>• Prednisolona 20mg, um comprimido SID, durante 5 dias e em seguida, um comprimido a cada 48 horas, por 5 dias;</li> <li>• Dipirona 500mg, um comprimido a cada TID, durante 5 dias;</li> <li>• Neomicina e dexametasona spray, aplicar no local da lesão duas vezes ao dia, até obter a melhora clínica.</li> <li>• Obs: usar colar elizabetano.</li> </ul>
Um ano e 1 mês	Cotovelos (ferimentos discretos)	-
Um ano e 10 meses	Prepúcio e cotovelos	<ul style="list-style-type: none"> <li>• Nutralogic®, um comprimido SID, durante 10 dias.</li> <li>• Marbofloxacino 82,5mg, um comprimido, SID, por 10 dias.</li> </ul>

Dois anos	Pavilhão auricular	<ul style="list-style-type: none"> <li>• Suplemento Hepvet®, dois comprimidos, SID, por 20 dias;</li> <li>• Ograx artro®, uma cápsula, SID, uso contínuo;</li> <li>• Eritrós®, um comprimido SID, por 30 dias.</li> </ul>
Dois anos e 3 meses	Região dorsal	<ul style="list-style-type: none"> <li>• Sulfato de gentamicina, aplicar na lesão, BID, até completa melhora da lesão.</li> </ul>
Dois anos e 4 meses	Alopécia generalizada	-

As alterações hematológicas mais encontradas em animais acometidos pela LVC são anemia, trombocitopenia, linfocitopenia, leucopenia ou leucocitose (REIS *et al.*, 2006; JÚNIOR *et al.*, 2021). Muitas vezes a anemia é arregenerativa de leve a moderada, normocrômica e normocítica, podendo ser resultado do sequestro de hemácias pelo baço, hemorragia, diminuição da eritropoiese resultado da supressão da medula óssea ou deficiência nutricional (MEDEIROS *et al.*, 2008; JUNIOR *et al.*, 2021).

Já no perfil bioquímico, manifesta-se o aumento de proteínas, de enzimas hepáticas, azotemia e proteinúria (ETTINGER *et al.*, 2017; JÚNIOR *et al.*, 2021). A hiperproteinemia com hipoalbuminemia e hiperglobulinemia são alterações frequentes devido a proporção diminuída albumina/globulina. Pode ocorrer uma elevação discreta e pronunciada das enzimas hepáticas alanina aminotransferase (ALT), fosfatase alcalina (FA) e Gama-glutamiltransferase (GGT), porém com pouca frequência em cães infectados (GREENE E VANDEVELDE, 2015; JÚNIOR *et al.*, 2021).

Em uma consulta de reavaliação, após três anos do diagnóstico da leishmaniose, o animal retornou à clínica com queixa de dor, artrite e artrose em região de calcânhar esquerdo. Neste momento, foram realizados hemograma e bioquímico (exames 1). O hemograma mostrou hemácias 5.40/mm<sup>3</sup>, hemoglobina 11.4g/dl e hematócrito 35% levemente abaixo dos valores de referência. Ademais, observou-se trombocitopenia de 168.000/mm<sup>3</sup> e leucocitose de 31.200/mm<sup>3</sup>, com aumento no número de neutrófilos segmentados (21.528/mm<sup>3</sup>) e linfócitos (9.360/mm<sup>3</sup>).

Os demais valores mostraram-se dentro da normalidade para a espécie. Já o bioquímico mostrou creatinina de 1.7 mg/dL e ALT de 138 U/l, ambos acima da normalidade. Para esse quadro clínico, foram prescritos amoxicilina 250 mg, um comprimido, BID, por 12 dias; Ograx® 1500/Omex® 1100, um comprimido, SID, por

30 dias; omeprazol, um comprimido, SID, por 30 dias e Eritrós®, um comprimido ao dia, uma caixa.

Após 15 dias, o animal retorna ainda apresentando dor e edema no membro. Foram solicitados novamente exame de hemograma e bioquímica sérica (exames 2), PCR da medula óssea, tomografia computadorizada do calcânhar esquerdo e citologia aspirativa da região de tarso esquerdo. Em relação ao hemograma anterior, houve diminuição nos números de hemácias para 4.00/mm<sup>3</sup>, da hemoglobina para 8.5g/dl e do hematócrito para 25%, evidenciando uma progressão na anemia.

Ainda houve trombocitopenia, mas o número de plaquetas aumentou para 172.000/mm<sup>3</sup>. Já os leucócitos diminuíram para 12.000/mm<sup>3</sup>, estando dentro da normalidade para a espécie. A creatinina normalizou, 0,8 mg/dL e a ALT 104 U/l manteve-se acima do valor de referência, porém menor que o valor anterior (Quadro 2). O PCR da medula óssea mostrou-se negativo e não foi obtido acesso à tomografia.

**Quadro 2: Alterações nos hemogramas e bioquímicos 1 e 2.**

Parâmetros	Exame 1	Exame 2
Hemácias	5.40/mm <sup>3</sup>	4.00/mm <sup>3</sup> ,
Hemoglobina	11.4g/dl	8.5g/dl
Hematócrito	35%	25%
Plaquetas	168.000/mm <sup>3</sup>	172.000/mm
Leucócitos	31.200/mm <sup>3</sup>	12.000/mm
Creatinina	1.7 mg/dL	0,8 mg/dL
ALT	138 U/l,	104 U/l

Contudo, na citologia observou-se amostra com moderada celularidade apresentando neutrófilos, em sua maioria íntegros, ocasionais macrófagos, por vezes com células gigantes multinucleadas fagocitando amastigotas de *Leishmania sp.* Também foram visualizados osteoblastos com discretas atipias, raros linfócitos e plasmócitos. Além disso, foram vistas hemácias de permeio e fundo de lâmina proteico (Fig. 1).

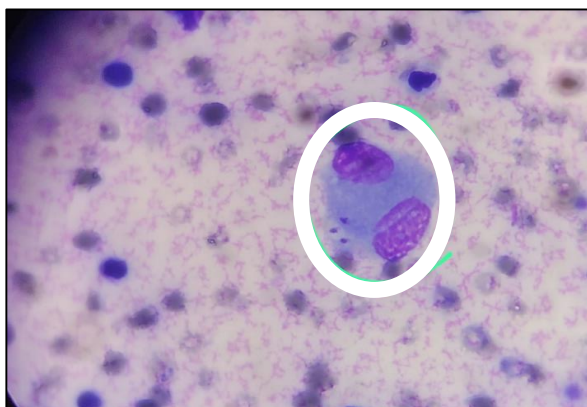


Fig. 1: Osteomielite piogranulomatosa com presença de amastigotas de *Leishmania sp.*

Foi iniciado um novo ciclo terapêutico com miltefosina 2,5 ml, SID, por 28 dias; domperidona 10 mg, um comprimido, BID, durante 60 dias; marbofloxacina 82,5 mg, um comprimido, SID, por 20 dias; receitados dipirona líquida, 27 gotas, BID, se necessário; e prednisolona 20 mg, iniciando com um comprimido, BID, por 5 dias, seguido por um comprimido, SID, por 5 dias e por fim, um comprimido em dias alternados, por 10 dias. Vale ressaltar que o paciente já fazia uso contínuo do alopurinol 300 mg, BID.

Após um mês e 14 dias, a tutora retornou à clínica afirmando que o animal apresentava melhoras, porém, ainda ficava com o membro suspenso, aparentando ainda sentir dor. Foi realizado punção de medula óssea para pesquisa de formas amastigotas e radiografia de calcânhar do membro posterior esquerdo. Na punção da medula foram encontradas amastigotas de *Leishmania sp.* (Fig. 2).

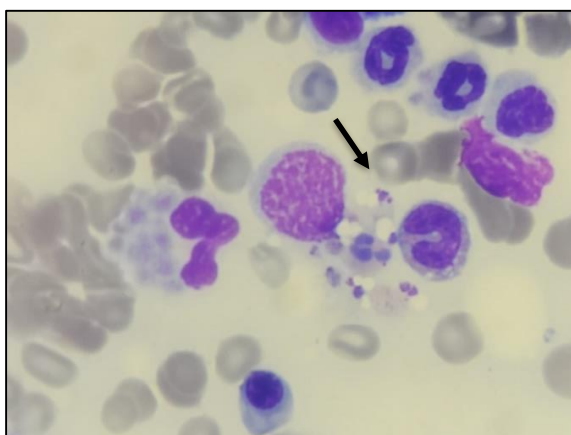


Fig. 2: Amastigotas de *Leishmania sp.* em amostra de medula óssea.

Foram observados nos achados radiográficos lise óssea e proliferação periosteal em ossos társicos esquerdos, sendo mais evidente no talus e calcâneo, além de aumento de volume de partes moles no espaço peri e intrarticular tibiotarsica esquerda, sugerindo



processo inflamatório/derrame articular. Houve manutenção da relação articular tibiotársica esquerda e metatarsos e falanges esquerdas sem sinais de alterações morfológicas ou topográficas. As impressões diagnósticas foram sugestivas de osteomielite em tarsos esquerdos e o diagnóstico diferencial inclui processo neoplásico (Fig. 3 A e B).

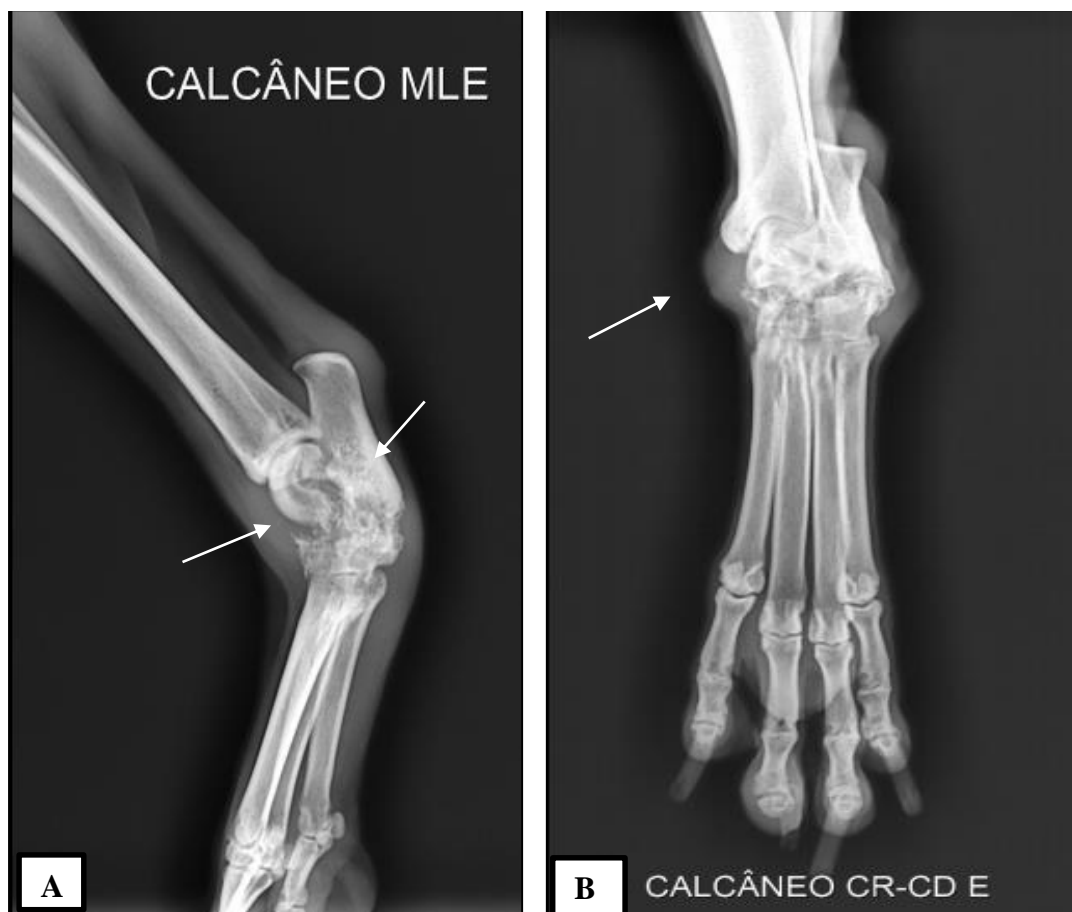

Fig. 3: Radiografia de calcanhar esquerdo. A. Projeção médio lateral esquerda. B: Projeção crânio-caudal esquerda.

De acordo com a literatura, dentre os achados radiográficos mais encontrados em cães com LVC observam-se: edema de partes moles, osteólise e reação periosteal proliferativa (SILVA, 2009). Isso mostra que os achados encontrados no paciente condizem com a literatura e reforça o caráter sistêmico da doença. Conseqüentemente, as manifestações clínicas osteomusculares são: claudicação, artralgia, edema, rigidez, poliartrite, sinovite e outros (SILVA *et al.*, 2023).

Visto que as manifestações clínicas da LVC variam de acordo com a resposta imunológica celular, esses sinais locomotores ocorrem tanto pela presença de macrófagos contendo o parasita nas articulações, provocando uma reação inflamatória, como pela

deposição de imunocomplexos, desencadeada por uma reação de hipersensibilidade do tipo III (MENESES & MELO, 2022). Nesses casos, a associação do alopurinol, miltefosina, domperidona e corticosteróides constituem uma terapia promissora em casos de cães com poliartrite e LVC (SILVA *et al.*, 2023).

A reação de hipersensibilidade do tipo III, pode ocorrer de maneira local ou generalizada, quando ganham a corrente sanguínea e chegam a outros órgãos. Os imunocomplexos são formados pela junção de antígeno-anticorpo que podem ser depositados nos tecidos, causando inflamação aguda e destruição tecidual, como nos glomérulos renais, na parede dos vasos sanguíneos e nas articulações, causando glomerulonefrite, vasculite e artrite, respectivamente (TIZARD, 2014).

Uma das causas para esse fenômeno são as hemoparasitoses, como no caso da leishmaniose (PINHEIRO *et al.*, 2011). Vale ressaltar que o animal em questão apresentava dor no MPE desde a primeira consulta, sugerindo um quadro de artrite imunomediada, pela deposição de imunocomplexos. Contudo, posteriormente foram visualizados macrófagos contendo formas amastigotas de *Leishmania sp.* em punção aspirativa na região de metatarso.

Em um estudo com 42 cadáveres de cães com leishmaniose, Lopes *et al.* (2018), avaliou a presença de *Leishmanias sp.* em cultura de medula óssea e osso cortical. Nesse estudo, os autores observaram que não houve diferença de crescimento nas culturas dessas duas amostras. Essa semelhança pode ser explicada pela invasão do parasita nos osteoclastos, que fazem parte do sistema monocitofagocitário, e pela proximidade do osso cortical da medula, visto que, representa um dos principais tecidos invadido na LVC.

Levando em consideração os resultados da punção de medula e da radiografia realizadas, foi receitado o carprofeno 75 mg, administrar  $\frac{3}{4}$  de comprimido, BID, por 5 dias, até novas avaliações. Até a finalização deste trabalho, o animal estava fazendo uso do alupurinol, encontrava-se estável, sem sinais clínicos e mantendo as consultas periódicas de reavaliação.

De acordo com a literatura, o tratamento consiste em realizar inicialmente o estadiamento clínico do animal, a administração de parasiticidas durante algumas semanas combinados com um parasitostático por um período maior, além da terapia de suporte. Apesar de eficaz, um animal em tratamento deve ser observado periodicamente devido aos possíveis efeitos colaterais que as drogas utilizadas podem causar, principalmente os danos hepáticos e renais (OLIVEIRA, 2018). Isso explica a solicitação de reavaliações a cada 4 meses do paciente em questão.

Levando em consideração a terapêutica adotada, pode-se afirmar que a miltefosina é um leishmanicida que causa a morte das formas amastigotas e inibe o desenvolvimento das promastigotas. Após 28 dias de uso é possível observar melhoras dos sinais clínicos e diminuição importante da carga parasitária. Apesar de ter baixa toxicidade, seu custo é elevado, o que dificulta sua utilização (MOUSTAPHA et al., 2021). A miltefosina é o único medicamento de uso veterinário utilizado para o tratamento da LVC que é permitido no Brasil (ARAÚJO, COSTA & RISSO, 2018).

Já o alupurinol é um leishmanioestático importante que visa impedir a reprodução da Leishmania, com isso, há um controle das alterações clínico-laboratoriais dos animais enfermos. Devido à possibilidade de recidiva da doença, recomenda-se a utilização deste medicamento de forma contínua. Entretanto, seu uso contínuo pode causar danos ao fígado e aos rins, sendo necessária a utilização de protetores hepáticos e renais. Isso reforça a importância dos exames periódicos para avaliação das funções destes órgãos (ARAÚJO, COSTA & RISSO, 2018; PAYANO, 2018; SIEBRA & LIMA, 2020).

A domperidona é um imunomodulador que ativam os linfócitos T e os macrófagos, melhorando a resposta imune celular, reduzindo os imunocomplexos e consequentemente os sinais clínicos e a titulação de anticorpos (GOMES-OCHOA et al., 2009). A prednisolona é um glicocorticóide que pode ser utilizado na LVC com o objetivo de deprimir a imunidade humoral e consequentemente o depósito de imunocomplexos nos órgãos e tecidos. Contudo, seu uso pode ser hepatotóxico e deve ser administrado com cautela (NOGUEIRA, ODORIZZI & NAKAMURA, 2007).

Os fármacos mais utilizados são os antimoniais pentavalentes, anfotericina B e suas formulações, miltefosina, alopurinol, domperidona, marbofloxacina e outros, podendo estarem associados ou não (ALBUQUERQUE & LANGONI, 2018). Isso mostra que a terapia adotada neste paciente condiz com o que é indicado na literatura, assim como as terapias utilizadas em outras recidivas da doença que o animal apresentou.

Visto que a Leishmaniose é um problema de saúde pública, são imprescindíveis o controle e a prevenção eficaz da doença. Para isso, é importante ampliar os conhecimentos da população em relação à doença (BARBOSA, GUIMARÃES & LUZ, 2016). Ademais, outras medidas consideráveis na prevenção da doença são o controle da população canina errante, uso de telas que impeçam a entrada do mosquito, coleiras repelentes, inseticidas e a imunoprofilaxia dos cães (OLIVEIRA, 2018).

## **CONCLUSÕES**

A leishmaniose visceral canina é uma doença zoonótica, crônica e de difícil tratamento, na qual exige comprometimento por parte do tutor, pois podem haver recidivas, como ocorreu neste caso. Ademais, o diagnóstico requer cautela e conhecimento por parte do profissional veterinário, visto que, um resultado negativo não significa que o paciente não tenha a doença.

Levando em consideração a inespecificidade dos sinais clínicos apresentados pelo paciente, pode-se perceber que o protozoário pode se disseminar para qualquer órgão ou tecido, inclusive ossos e articulações. Contudo, as reavaliações periódicas do paciente, os exames complementares realizados e o comprometimento da tutora foram de suma importância para detectar as recidivas da doença, orientar o protocolo terapêutico adequado em cada situação e manter o animal estável clinicamente.

## REFERÊNCIAS

- ALBUQUERQUE, A. L. H.; LANGONI, H. A. **A prática do tratamento na Leishmaniose visceral canina (LVC) em clínicas veterinárias, cuidados e protocolos.** Veterinária e Zootecnia, Botucatu, v. 25, n. 1, p. 132-141, 2018.
- ALVES, W. A.; BEVILACQUA, P. D. **Reflexões sobre a qualidade do diagnóstico da leishmaniose visceral canina em inquéritos epidemiológicos: o caso da epidemia de Belo Horizonte,** Minas Gerais, Brasil, 1993-1997. Cadernos de Saúde Pública, 20, 259–265, 2004.
- ARAÚJO, C. M. C.; COSTA, A. S.; RISSO, J. M. R. **Uso da miltefosina como terapia combinada em leishmaniose visceral canina - relato de caso.** Enciclopédia Biosfera, Goiânia, v. 15, n. 27, p. 106-116, 2018.
- AZEVEDO, J. S. **Estudo retrospectivo de casos de leishmaniose visceral canina atendidos em um hospital veterinário de uma área endêmica para a doença.** 2019. 72 f. Dissertação (Mestrado em fisiopatologia médica e cirúrgica) - Faculdade de Medicina Veterinária, Universidade Estadual Paulista, São Paulo, 2019.
- BARBOSA, M. N.; GUIMARÃES, E. A. A.; LUZ, Z. M. P. **Avaliação de estratégia de organização de serviços de saúde para prevenção e controle da leishmaniose visceral.** Epidemiologia e Serviços de Saúde, v. 25, p. 563-574, 2016.
- BISUGO, M. C. et al. **Avaliação do diagnóstico da leishmaniose visceral canina com a utilização de teste rápido com antígeno recombinante K39 em regiões endêmicas do estado de São Paulo.** Revista Do Instituto Adolfo Lutz, 66(2), 185–193, 2007.
- BRASIL. Ministério da Saúde. Secretaria de Vigilância em Saúde. Departamento de Vigilância Epidemiológica. Manual de vigilância e controle da leishmaniose visceral / Ministério da Saúde, Secretaria de Vigilância em Saúde, Departamento de Vigilância Epidemiológica. Editora do Ministério da Saúde, Brasília, Brasil, 2006.
- CALDART, E. T. et al. **Zoonosis in dogs and cats attended by the Birth Control Project: Toxoplasma gondii, Leishmania spp. and Leptospira spp., serodiagnosis and epidemiology.** Semina: Ciências Agrárias, [S. l.], v. 36, n. 1, p. 253–266, 2015.
- CAVALCANTI, M. P.; FAUSTINO, M. A. G.; ALVES, L. C.; BORBA, M. A. C.; SILVA, L. B. G.; MOTA, R. A. **Infecções micóticas e bacterianas em lesões cutâneas de cães parasitologicamente positivos para Leishmania chagasi.** Revista Brasileira de Ciência Veterinária, v. 11, n. 3, 2004.
- ETTINGER, S. J., FELDMAN, E. C., COTE, E. Textbook of Veterinary Internal Medicine-eBook. Elsevier Health Sciences, 2017.
- FEITOSA, M. M.; IKEDA, F. A.; LUVIZOTTO, M. C.; PERRI, S. H. V. **Aspectos clínicos de cães com leishmaniose visceral no município de Araçatuba-São Paulo (Brasil).** Clínica Veterinária, ano 5, n 28., p. 36-44, 2000.
- FIOCRUZ/Bio-Manguinhos. DPP® **Leishmaniose Canina.** Disponível em: <https://www.bio.fiocruz.br/index.php/br/produtos/reativos/testes-rapidos/dppr-leishmaniose-canina>, 2020.

- FRIEDMAN E.; KRAUSE-PARELLO, C. A. **Companion animals and human health: benefits, challenges, and the road ahead for human–animal interaction**. Scientific & Technical Review, 2018.
- GREENE, C. E., VANDEVELDE, M. Cinomose. In C. E. Greene (Ed.), **Doenças infecciosas em cães e gatos**. Guanabara Koogan, 2015.
- GOMES-OCHOA, P.; CASTILHO, J. A.; GASCÓN, M.; ZARATE, J.J.; ALVAREZ, F.; COUTO, C. G. **Uso da domperidona no tratamento da leishmaniose visceral canina: um ensaio clínico**. Revista Veterinária, v. 179, n. 2, p. 259-63, 2009.
- HOFFMANN, A. R.; et al. **Leishmania amazonensis em cão com quadro clínico de leishmaniose visceral no Estado do Paraná, Brasil – relato de caso**. Semina: Ciências Agrárias, [S. l.], v. 33, n. 6Supl2, p. 3265–3270, 2013.
- JERICÓ, M. M., KOGIKA, M. M., NETO, J. P. A. **Tratado de medicina interna de cães e gatos**. 1. ed., Rio de Janeiro: Guanabara Koogan Ltda, 2015.
- JÚNIOR, J. D. F. et al. **Leishmaniose visceral canina: Revisão**. Pubvet, v. 15, n. 03, a779, p.1-8, 2021.
- KROLOW, M. T. et al. **Therapeutic possibilities for the treatment of Canine Visceral Leishmaniasis in Brazil: Literature review**. Research, Society and Development, [S. l.], v. 11, n. 11, p. e503111133760, 2022.
- LOPES, M. A. M.; SILVA, S. O.; AMORIM, I. F. G.; TAFURI, W. L.; MELO, M. N.; REZENDE, C. M. F. **Avaliação da presença de Leishmania infantum em ossos armazenados em glicerol ou esterilizados em autoclave para enxertia óssea cortical**. Arquivo Brasileiro de Medicina Veterinária e Zootecnia, v. 70, n. 02, p. 401-409, 2018.
- MARCONDES, M; ROSSI, C. N. **Visceral leishmaniasis in Brazil**. Brazilian Journal of Veterinary Research and Animal Science, v. 50, n. 5, p. 341-352, 2013.
- MEDEIROS, C. M. O. et al. **Perfil hematológico de cães com leishmaniose visceral no município de Fortaleza, Ceará**. Ciência Animal, p. 43-50, 2008.
- MENESES, R. D. S.; MELO, H. J. **O uso da cinesioterapia associada ao tratamento terapêutico em cão com artrite decorrente da leishmaniose visceral: Relato de caso**. 2022.
- Ministério da saúde (BR). **Situação epidemiológica da leishmaniose visceral**. Brasília: Ministério da Saúde, 2022. Disponível em: <https://www.gov.br/saude/pt-br/assuntos/saude-de-a-a-z/l/leishmaniose-visceral/situacao-epidemiologica-da-leishmaniose-visceral>
- MONTEIRO, Silvia Gonzalez. **Parasitologia na medicina veterinária**. 2º Ed. Rio de Janeiro: Roca, 2017.
- MOTTA, L. M. et al. **Diagnóstico imunológico e molecular da Leishmaniose Visceral Canina: Revisão**. PUBVET, v. 15, p. 176, 2021.

MOUSTAPHA, N. A.; DANELO, E. L. L. H.; MULTARI, J. N.; TELLAROLI, G.; SANTOS, E. W. **Abordagem da leishmaniose visceral canina (LVC) por médicos veterinários.** Veterinária e Zootecnia, Morumbi, v.28, p. 001-012, 2021.

NOGUEIRA, Y. L.; ODORIZZI, R. M. F. N.; NAKAMURA, P. M. **Comparação dos parâmetros imunológicos de cães infectados com leishmaniose visceral usando as técnicas de Western blot e neutralização.** Revista do Instituto de Medicina Tropical de São Paulo, v. 49, n. 6, p. 379-384, 2007.

OLIVEIRA, F. V. **Leishmaniose canina.** Casos clínicos do Hospital Veterinário Montenegro, Vila Real, Portugal. Mai. 2012. Disponível em: [https://hospvetmontenegro.com/sv/dw/teses/tese\\_16.pdf](https://hospvetmontenegro.com/sv/dw/teses/tese_16.pdf). Acesso em: abr. 2023

OLIVEIRA, C. S. **Leishmaniose visceral canina: Revisão bibliográfica.** Rio Grande do Sul, 2018.

PAYANO, V. J. H. **Avaliação dos achados clínicos, hematológicos e bioquímico séricos em cães naturalmente infectados por Leishmania infantum submetidos a tratamento experimental.** 2018. 70 f. Dissertação (Mestrado em Biociência Animal) – Universidade Federal Rural de Pernambuco, Recife, 2018.

PINHEIRO, A. O.; SILVA, A. P. T.; SAWADA, M. L.; TORRES, M. L. M. **Poliartrite imunomediada em decorrência de hemoparitose.** São João da Boa Vista: Encontro Acadêmico de Produção Científica, 2011.

REIS, A. B. et al. **Parasite density and impaired biochemical/hematological status are associated with severe clinical aspects of canine visceral leishmaniasis.** Research in veterinary science, v. 81, n. 1, p. 68-75, 2006.

SIEBRA, T. C. M.; LIMA, I. M. T. **Uso do alopurinol e associações como tratamento alternativo para leishmaniose visceral canina.** Revista Expressão Católica Saúde, v. 5, n. 2, p. 92-97, 2020.

SILVA, F. S. **Patologia e patogênese da leishmaniose visceral canina.** Revista Tropical – Ciências Agrárias e Biológicas, v.1, n.1, p.20, 2007.

SILVA, A. R. S. **Avaliação Radiográfica Das Articulações Dos Membros Locomotores De Cães Naturalmente Acometidos Por Leishmaniose Visceral No Município De Araçatuba-sp.** 2009. Dissertação de Mestrado (Mestre em Ciência Animal) - Universidade Estadual Paulista - Faculdade De Odontologia E Curso De Medicina Veterinária. Araçatuba/SP, 2009. Disponível em: [https://repositorio.unesp.br/bitstream/handle/11449/92192/silva\\_ars\\_me\\_araca.pdf?sequence=1](https://repositorio.unesp.br/bitstream/handle/11449/92192/silva_ars_me_araca.pdf?sequence=1). Acesso em: mai. 2023.

SILVA, A. C. M.; CONCEIÇÃO, A. F. P.; CARAMALAC, S. M.; GAZZONE, A. C.; ANDREUSSI, P. A. T.; PALUMBO, M. I. P. **Poliartrite em cão por leishmaniose - tratamento com miltefosina.** Acta Scientiae Veterinariae, v. 51, n. 853, 2023.

SOUZA, Y. C. P. et al. Testes diagnósticos para leishmaniose visceral: atualidade e perspectivas. **Revista Científica Eletrônica de Medicina Veterinária**, 11(21), 1–16, 2013.

TEIXEIRA, L. V. et al. Punção aspirativa por agulha fina como método de coleta de material para a histopatologia no osteossarcoma canino. **Pesquisa Veterinária Brasileira**, 30(2), 132–138, 2010.

TIZARD, Iran R. **Imunologia veterinária**. 9º Ed. Rio de Janeiro: Elsevier, 2014.